

PRESENTACIÓ DE CASOS CURTS



Sandra Paredes Garcia
Resident MFiC

CAS 1

PRESENTACIÓ DEL CAS

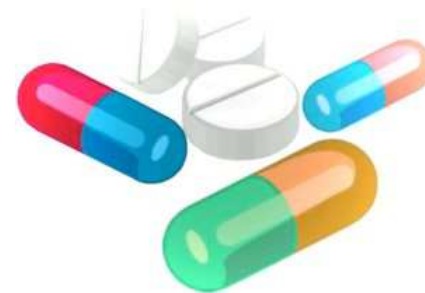Dona de 53 anys, sense AMC. Fumadora.

ANTECEDENTS PATOLÒGICS

- HTA en tractament farmacològic
- Obesitat (IMC 32)
- Trastorn adaptatiu secundari a situació laboral i familiar

TRACTAMENT HABITUAL

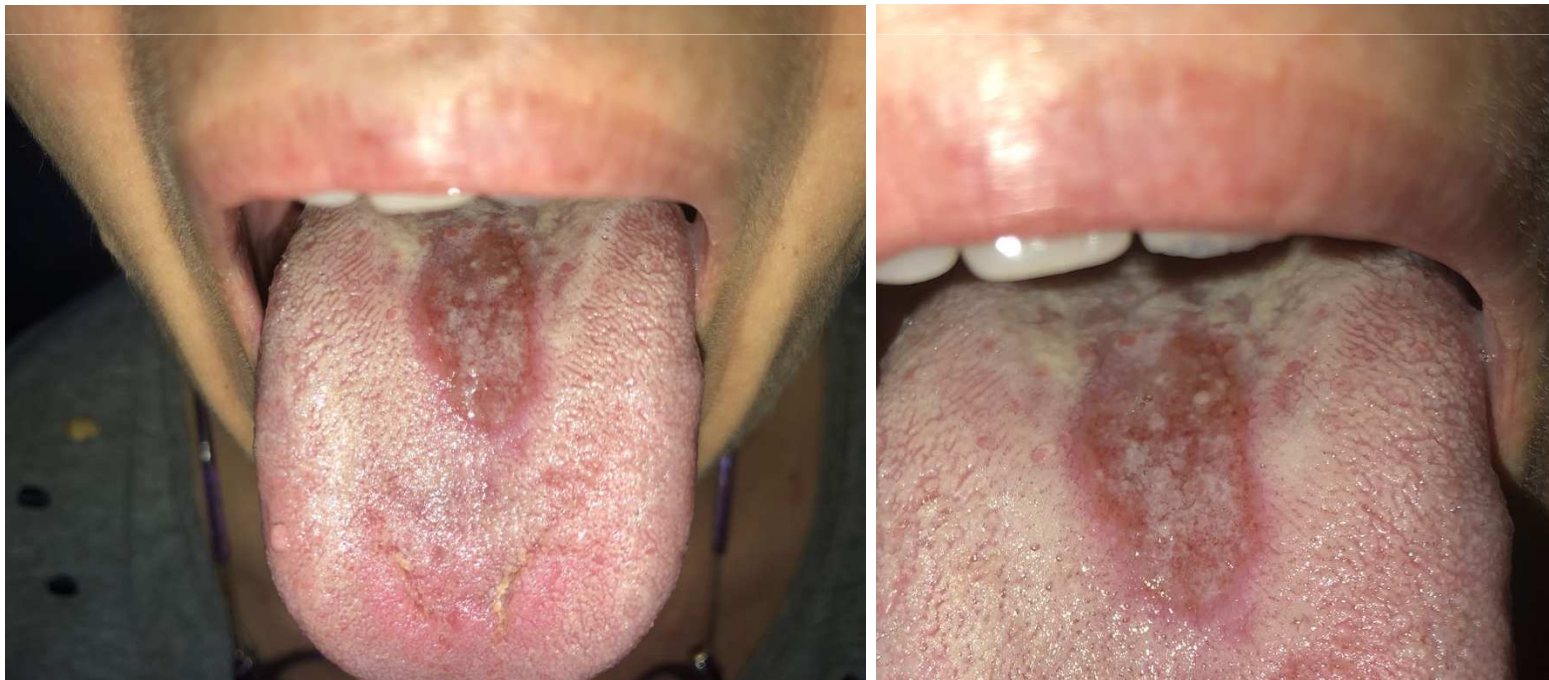- Hidroclorotiazida 25 mg al dia
- Losartan 50 mg al dia
- Lorazepam 1 mg al vespre



CAS 1

MOTIU DE CONSULTA I EXPLORACIÓ

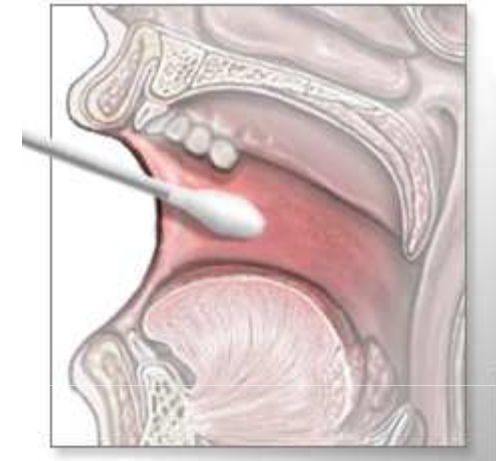- Acut per aparició d'una lesió al centre de la llengua.
- Lleu glossodínia de tres setmanes d'evolució.
- Llengua depapil·lada a la zona de la lesió



CAS 1

DIAGNÒSTIC

- Es realitza frotis per a cultiu
- S'inicia de manera empírica i posteriorment amb nistatina tòpica.



MICOLOGIA

CULTIU MICOLÒGIC MUCOSA ORAL

Tipus de mostra : Frotis Bucal

Mètode d'obtenció:

Situació anatòmica:

Cultiu nº: 30486

Resultat Cultiu Micològic: POSITIU per:

Candida albicans.

**GLOSSITIS
ROMBOIDAL MITJA**

CAS 1

TRACTAMENT I EVOLUCIÓ

- Amb la nistatina la pacient està millor però encara persisteix la lesió
- Es dóna **fluconazol** oral
- Seguim amb **nistatina** c/8h durant 15 dies més

RESOLUCIÓ DE LA LESIÓ

CAS 2

PRESENTACIÓ DEL CAS

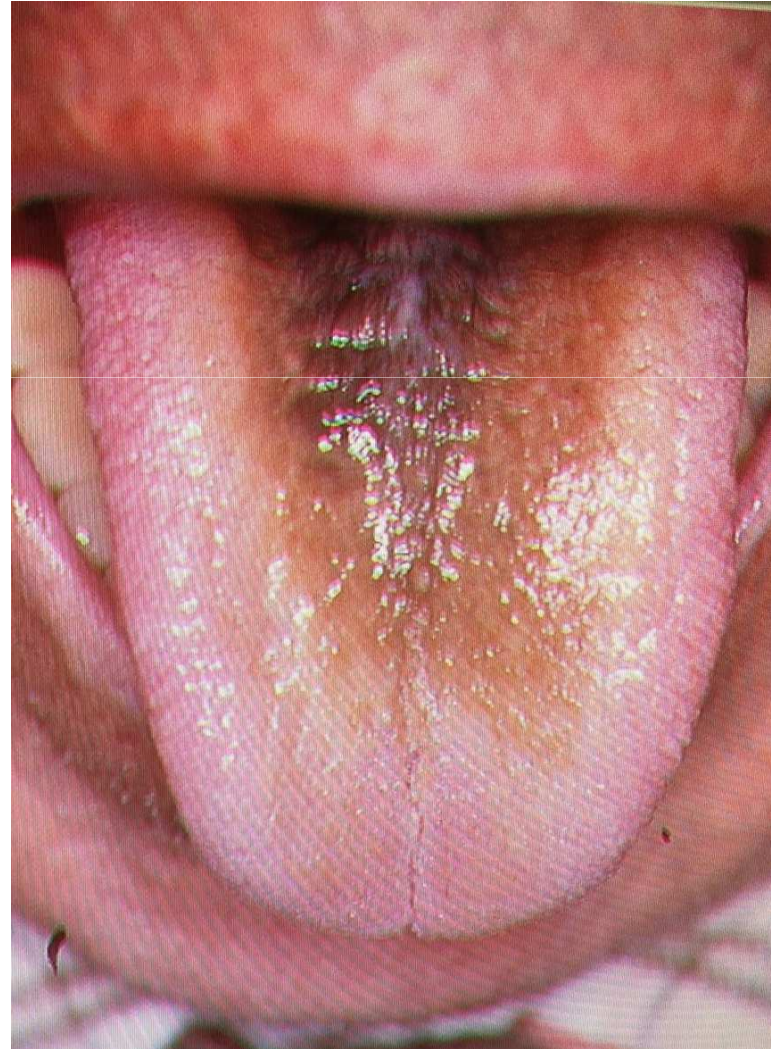
- Home de 40 anys sense AMC
- No hàbits tòxics.
- No antecedents mèdics ni quirúrgics.
- No medicació habitual.



CAS 2

MOTIU DE CONSULTA I EXPLORACIÓ

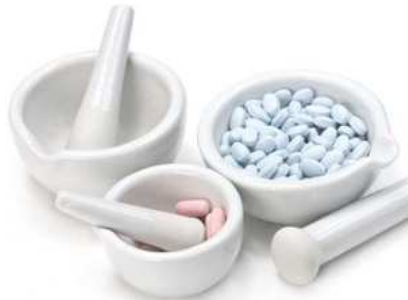- Acut per hiperpigmentació marró-negra del dors de la llengua de 7 dies d'evolució
- Asimptomàtica
- Papil·les prominents amb aspecte pilós
- Durant l'anamnesi explica recent consum d'antibiòtic amb amoxicilina-clavulànic per a problema odontològic



CAS 2

DIAGNÒSTIC I TRACTAMENT

- S'orienta com una LLENGUA NEGRA VELLOSA secundària a ús de tractament antibiòtic
- Es recomana aplicar preparat amb:



Urea al 20% + Àcid retinoic 0.1% +
Excipient adhesiu oral (30g)

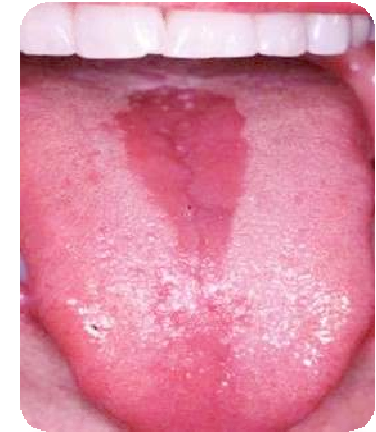RESOLUCIÓ DE LA LESIÓ

LESIONS ORALS ASSOCIADES A CANDIDA

GLOSSITIS ROMBOIDAL MITJA

CARACTERÍSTIQUES

- Àrea ben delimitada, romboïdal, vermella, amb absència de papil·les filiformes.
- Superfície **llisa**, lleugerament atròfica o lobulada
- A línia mitja del dors de la llengua per davant la V lingual
- Lesions candidiàsiques a d'altres localitzacions
- La inflamació del paladar dur podria representar un signe d'infecció per VIH
- Més freqüent en pacients diabètics i en homes



LESIONS ORALS ASSOCIADES A CANDIDA

GLOSSITIS ROMBOIDAL MITJA

CLÍNICA

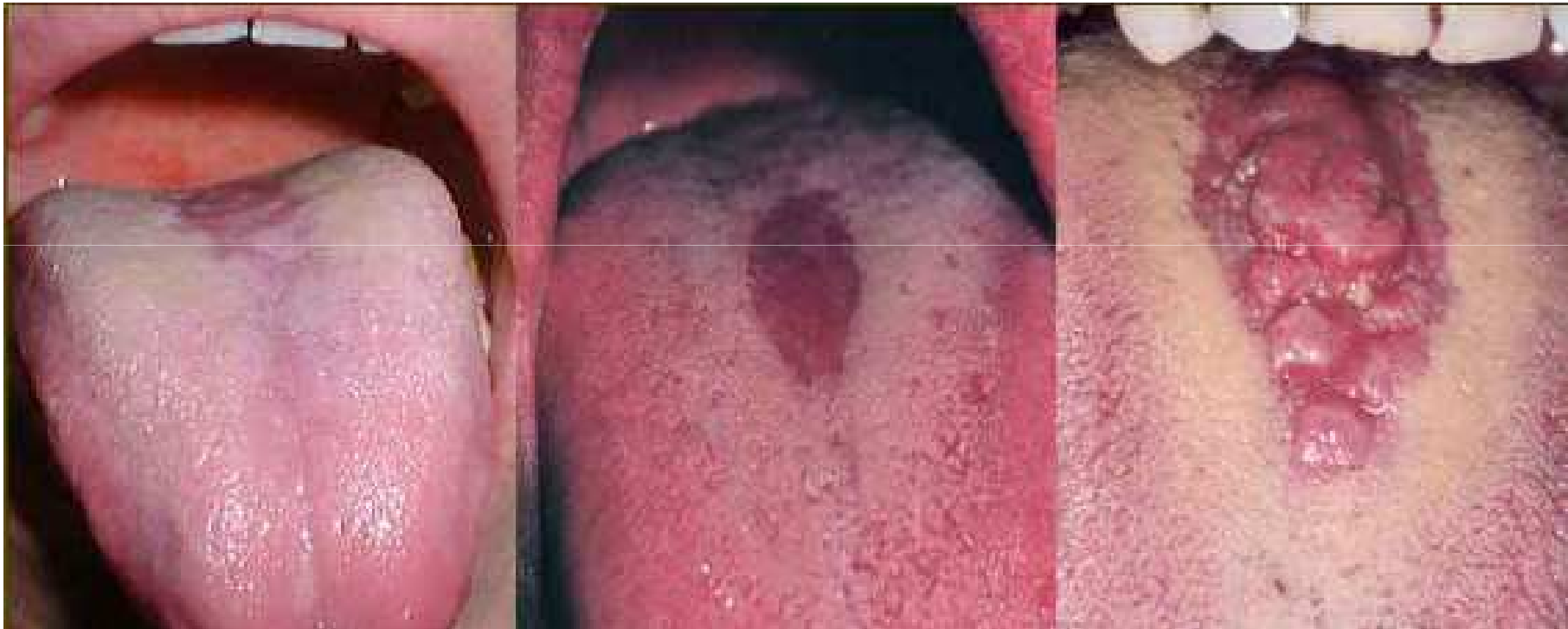- Asimptomàtica
- Petites fisures i erosions poden donar lloc a hiperestèsia

ETIOLOGIA

- Malformativa: atrapament tubercle imparell a línia mitja
- Infecciosa: infecció crònica per *Candida albicans* (afavorit pel tabac, DM o pròtesis)
- Mixte

LESIONS ORALS ASSOCIADES A CANDIDA

GLOSSITIS ROMBOIDAL MITJA



LESIONS ORALS ASSOCIADES A CANDIDA

GLOSSITIS ROMBOIDAL MITJA

DIAGNÒSTIC

- La biòpsia mostraria la pèrdua de papil·les filiformes, infiltrat inflamatori i en ocasions, la presència de hifes de *Candida albicans*
- El diagnòstic és gairebé sempre CLÍNIC, es podria confirmar mitjançant un KOH (examen directe al microscopi òptic)

LESIONS ORALS ASSOCIADES A CANDIDA

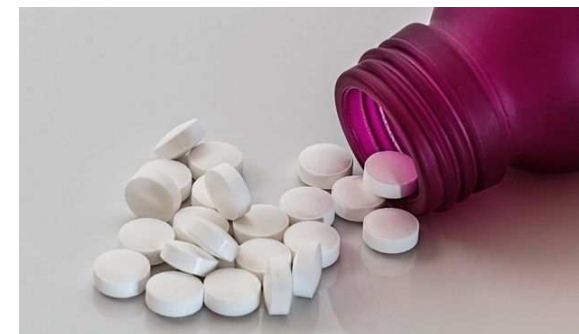GLOSSITIS ROMBOIDAL MITJA

TRACTAMENT

- **Tractament tòpic:**

Suspensió oral o gel amb substàncies antimicòtiques com la nistatina, el fluconazol, clotrimazol, miconazol o anfotericina B

- **Tractament sistèmic:** si la lesió no millora
Comprimits de nistatina, fluconazol, miconazol, anfotericina B o fluor-5-citosina



LESIONS ORALS ASSOCIADADES A CANDIDA

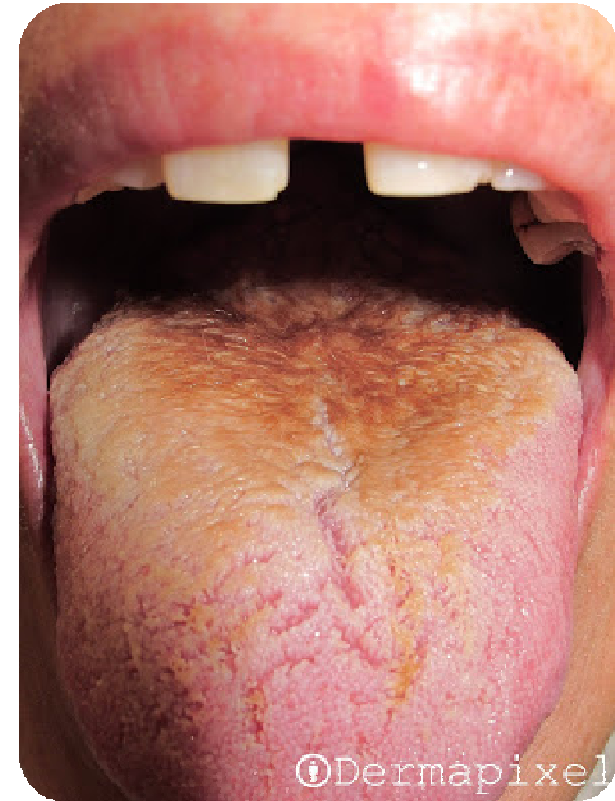LLENGUA NEGRA VELLOSA

CARACTERÍSTIQUES

- Hipertròfia de les papil·les filiformes del dors de la llengua
- Ubicació als 2/3 anterior per davant de la "V" lingual
- Color blanc-groguenc, marró o negre

CLÍNICA

- Asimptomàtic
- Ocasionalment cremor, mal gust (sabor metàlic), halitosi

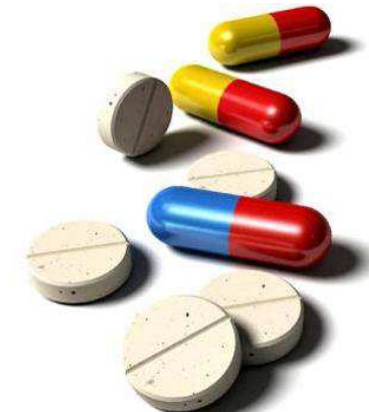

LESIONS ORALS ASSOCIADES A CANDIDA

LLENGUA NEGRA VELLOSA

CAUSES

- Antibiòtics d'ampli espectre
- Tabac
- Alcohol
- Respiració bucal
- Cafè o te
- Corticoides
- Aplicació tòpica d'aigua oxigenada
- Perborats i agents oxidants
- Una mala higiene contribueix al procés
- Pacients alimentats amb dieta tova
- Fàrmacs psicotròpics
- Neuràlgia del trigèmin
- Xerostomia induïda per radiació

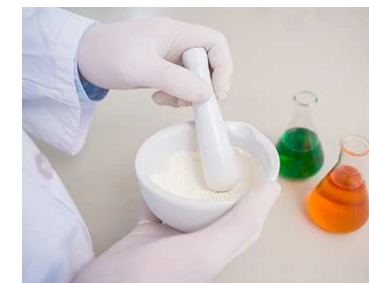
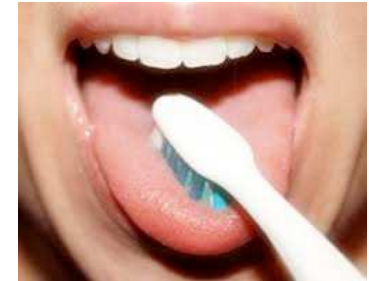
LESIONS ORALS ASSOCIADES A CANDIDA

LLENGUA NEGRA VELLOSA

TRACTAMENT

- Millorar la higiene i el raspallat lingual
- **Queratolítics** (urea, àcid salicílic) o **retinoides** (permeten millor penetració dels altres components)
- Abandonar els factors associats
- Si se sospita sobreinfecció per Cànida s'hauria de tractar amb antifúngics (positiu en el 12% dels cultius)
- No existeixen preparats. Caldrà formula magistral:
 - ✓ Formulació hidroalcohòlica amb urea al 30% + Àcid retinoic 0,05%
 - ✓ Urea al 20% + Àcid retinoic 0.1% + Excipient adhesiu oral (30g)



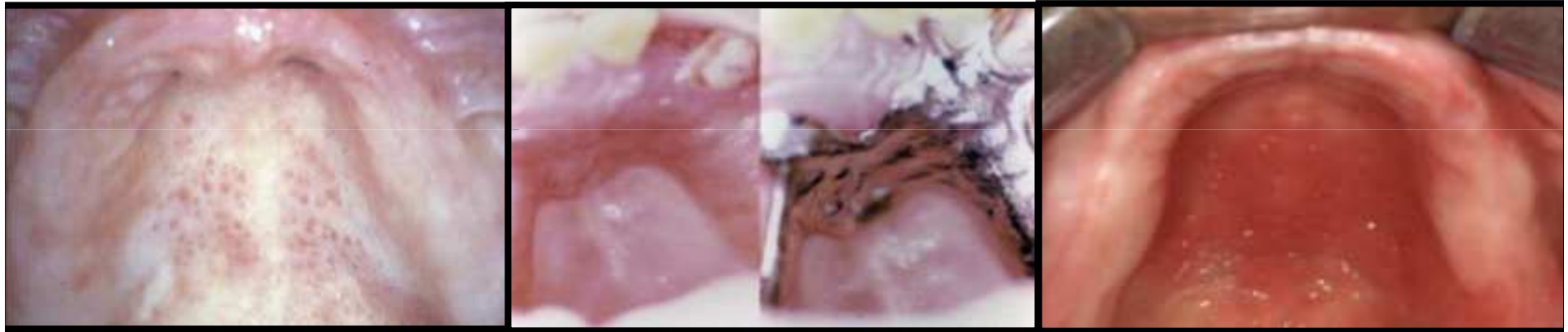
LESIONS ORALS ASSOCIADES A CANDIDA

ESTOMATITIS PROTÈTICA

- Portadors de pròtesis mucoses
- Alteració eritematosa a la mucosa
- Freqüentment afectació mucosa palatina
- Dones de 50 anys
- Microtrauma + higiene deficient + mala adaptació + DM...
- Pot ser bacteriana i fúngica
- Diagnòstic: creixement d'abundants colònies de Candida (generalment albicans) de frotis de la zona protèsica i la lesió subjacent
- Recidives freqüents
- Risc infecció sistèmica si associat a RT, ATB, corticoides o IS

LESIONS ORALS ASSOCIADES A CANDIDA

ESTOMATITIS PROTÈTICA



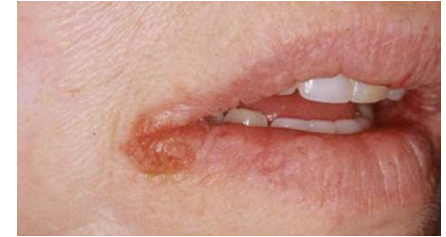Tipus I: Localitzada
simple

Tipus II: Difusa simple

Tipus III: Granular

LESIONS ORALS ASSOCIADES A CANDIDA

QUEILITIS COMISURAL O ANGULAR

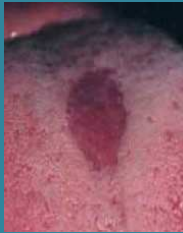

- “Boqueres” o “Perleche”
- Afectació als angles de la boca
- Petites erosions o fisures amb costres al voltant i generalment bilaterals
- Clínica variable, molt dolorós en ocasions
- Estafilococs (nens), llevadures (adults)
- Tractament antimicrobià, evitar desencadenants
- Prevenció amb hidratació (vaselina)
- La recidiva fa pensar en factors locals predisposants: pròtesis, dèficits vitamínics (riboflavina, ferro i àcid fòlic)

RESUM I CONCLUSIONS

LESIONS ORALS ASSOCIADES A CANDIDA

GLOSSITIS ROMBOIDAL



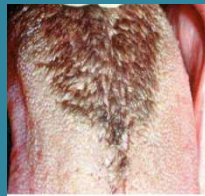Lesió vermella

Lesió depapilada

Diagnòstic CLÍNIC

Biòpsia si sospita tumoral

LLENGUA NEGRA VELLOSA



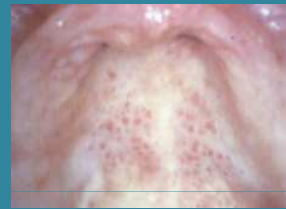Groc-marró-negre

Papil·les hipertròfiques

Diagnòstic CLÍNIC

Es confirmarà amb frotis

ESTOMATITIS PROTESICA

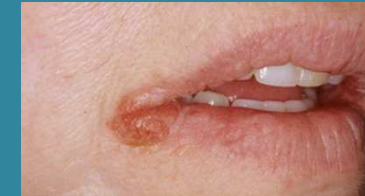

Eritema

Diagnòstic CLÍNIC

Frotis per confirmar candida

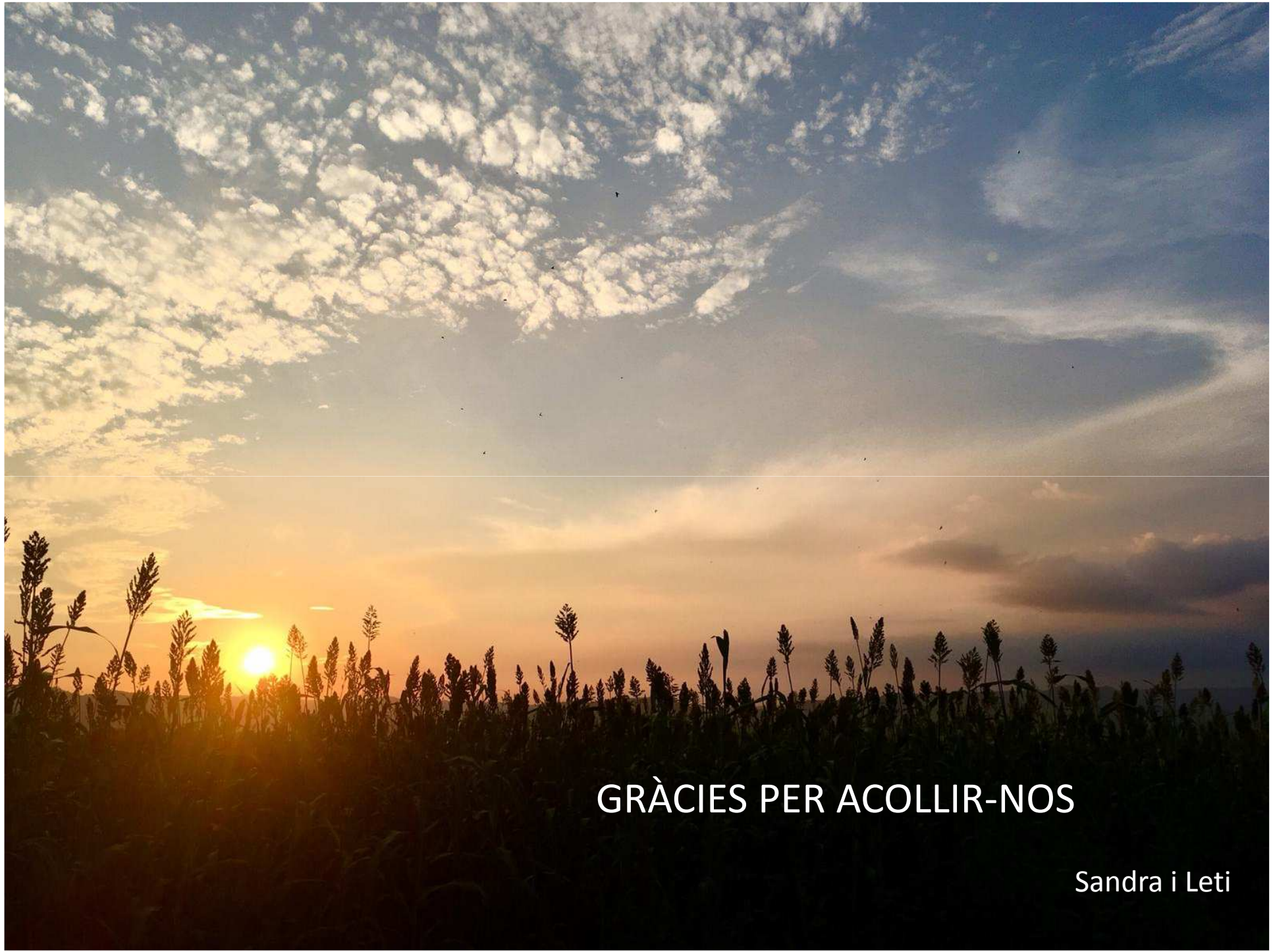QUEILITIS ANGULAR



Erosions comisurals

Diagnòstic CLÍNIC

Frotis per confirmar candida



GRÀCIES PER ACOLLIR-NOS

Sandra i Leti