
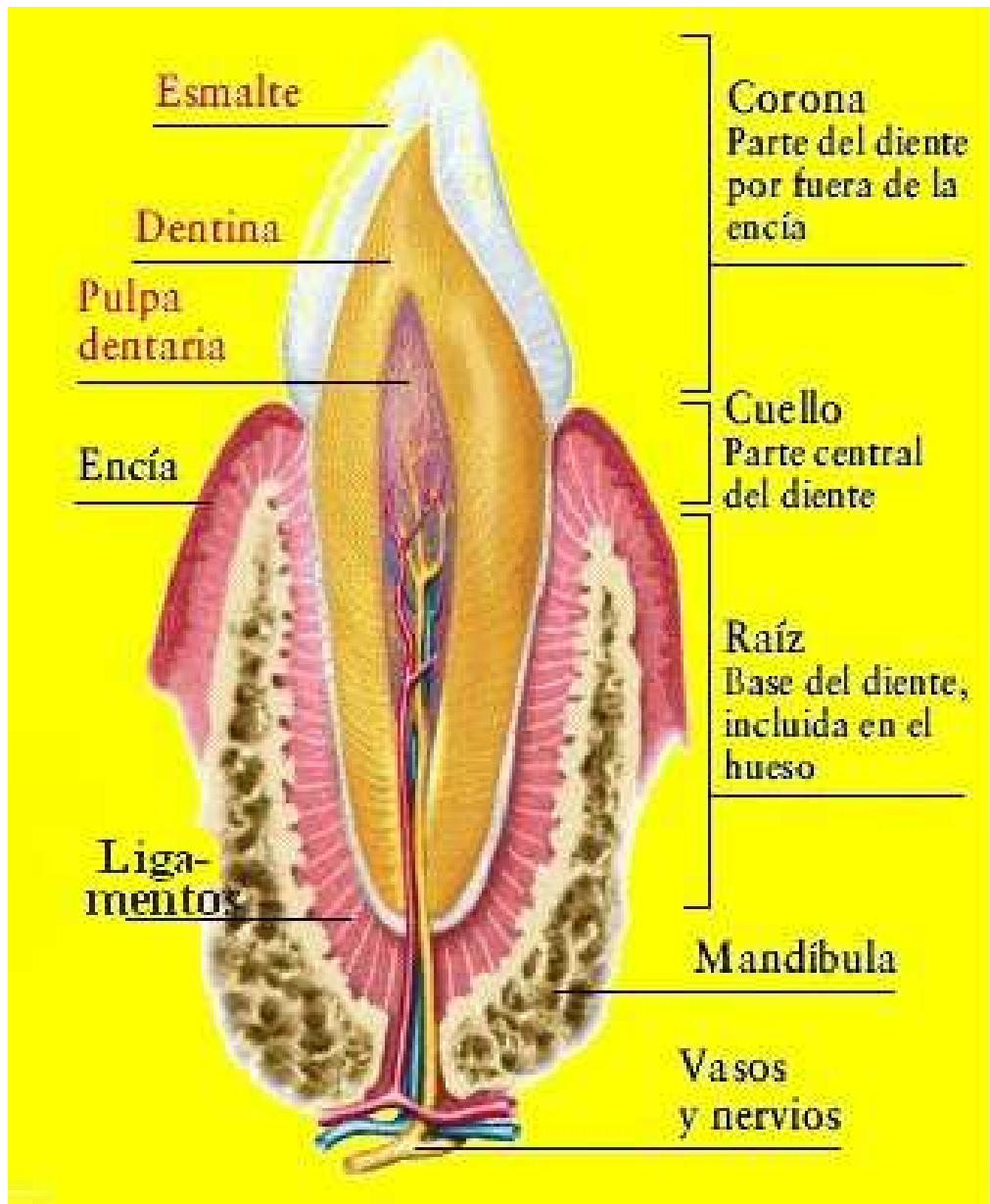


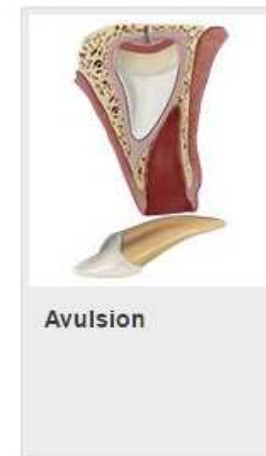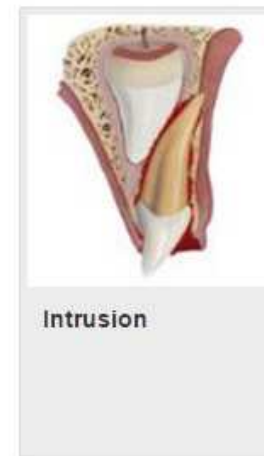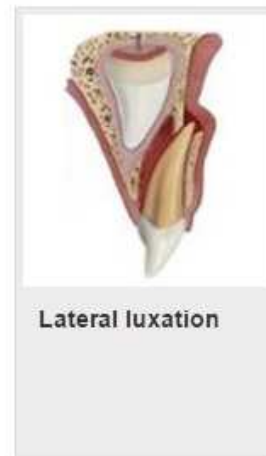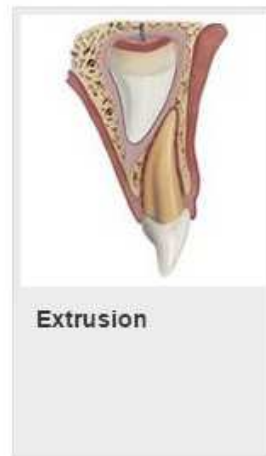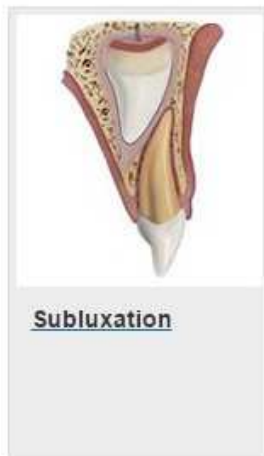
Traumatismes i fractures dentals

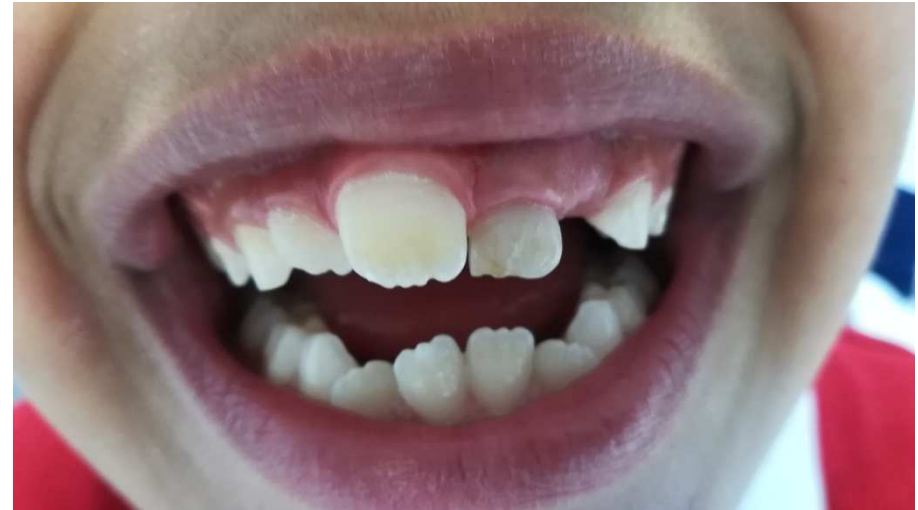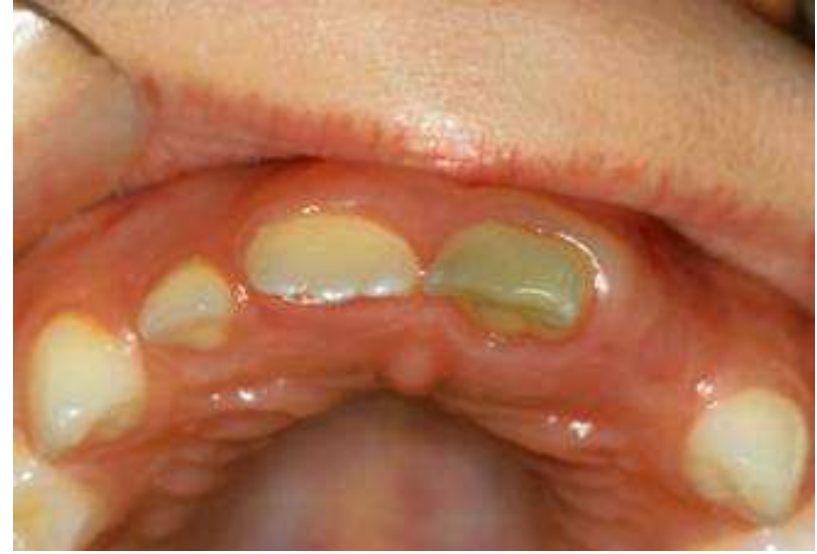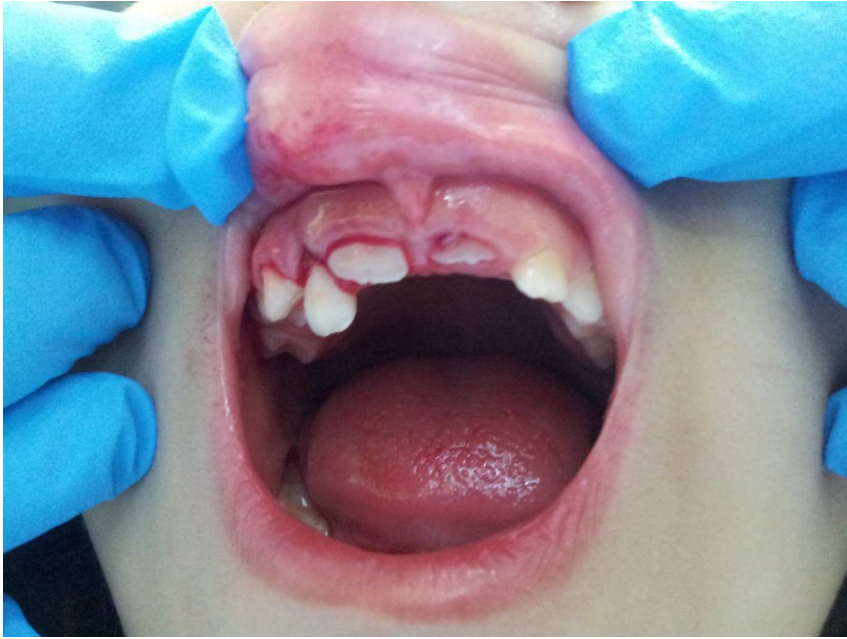Maria Espadamala i Francolí
Odontòloga
13/04/2018

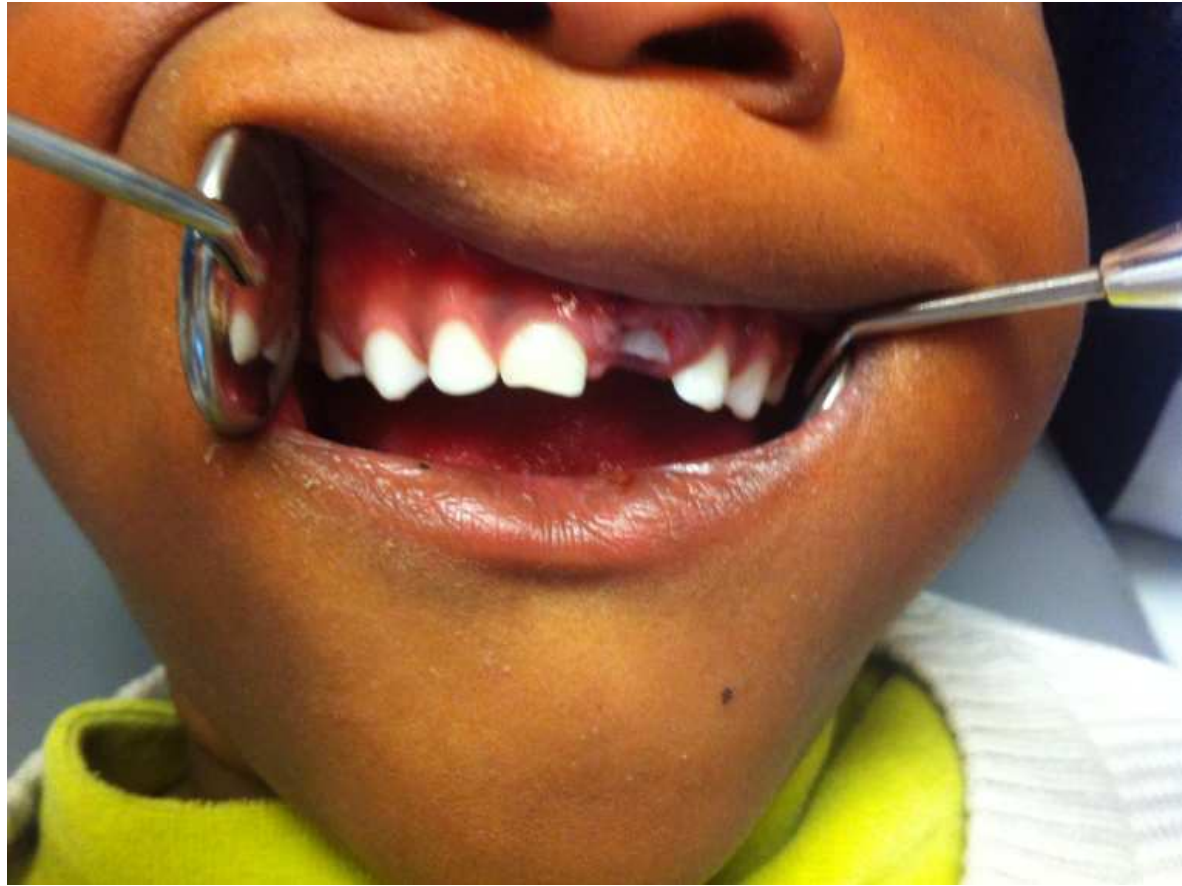- 
- Diferenciarem entre luxacions / fractures
 - Dentició temporal/ permanent



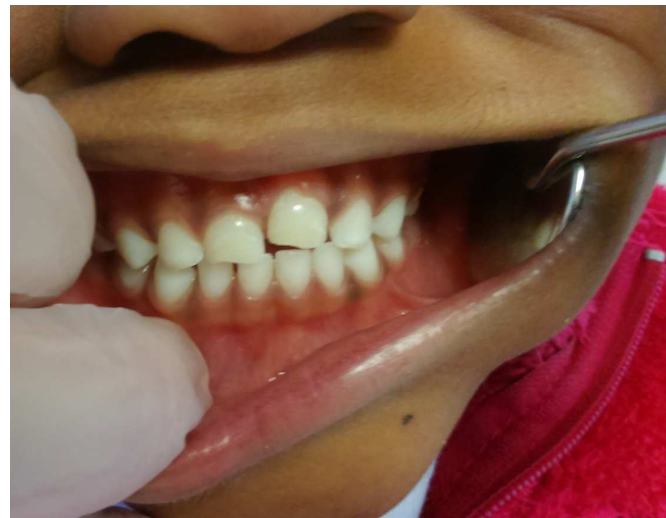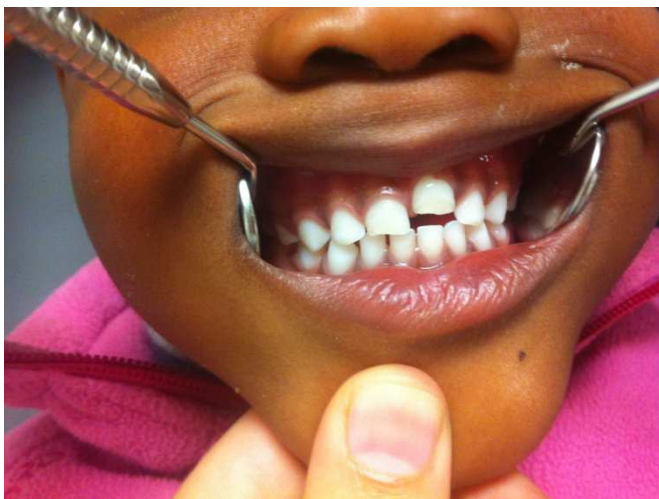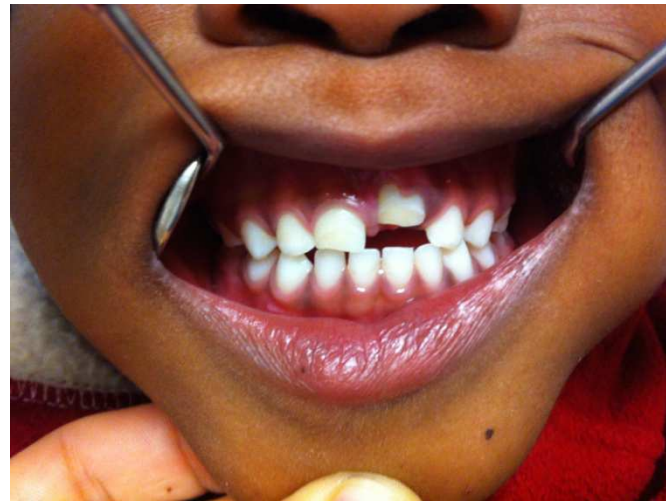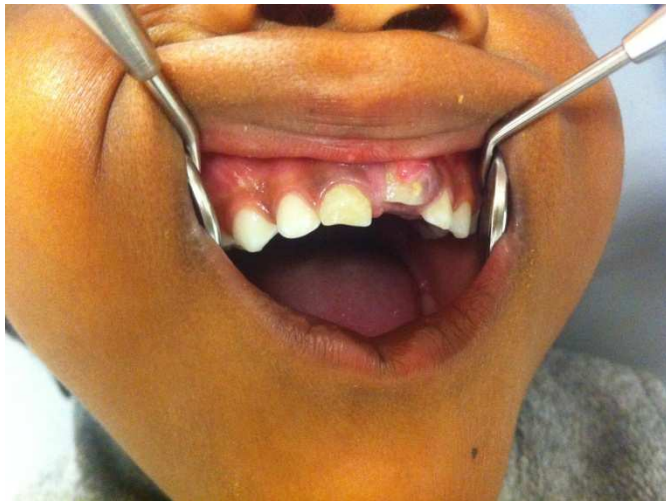Dentició temporal- luxacions






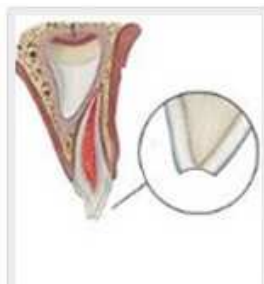
Nena 34 mesos (control 7-15-60-90 dies)

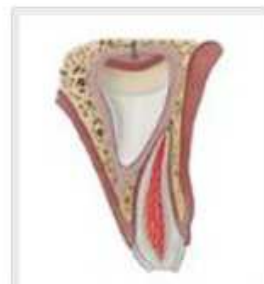

- 
- En dentició temporal no cal tractar de reimplantar la dent

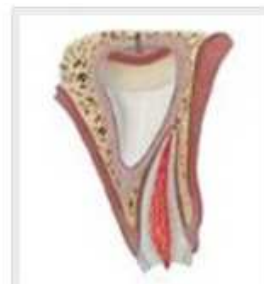Dentició temporal- fractures



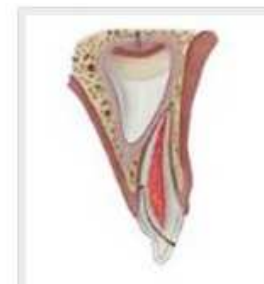Enamel fracture



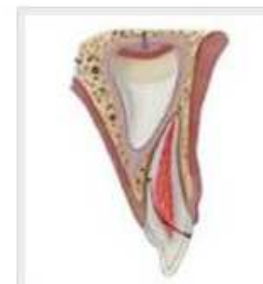Enamel-dentin fracture



Enamel-dentin-pulp fracture



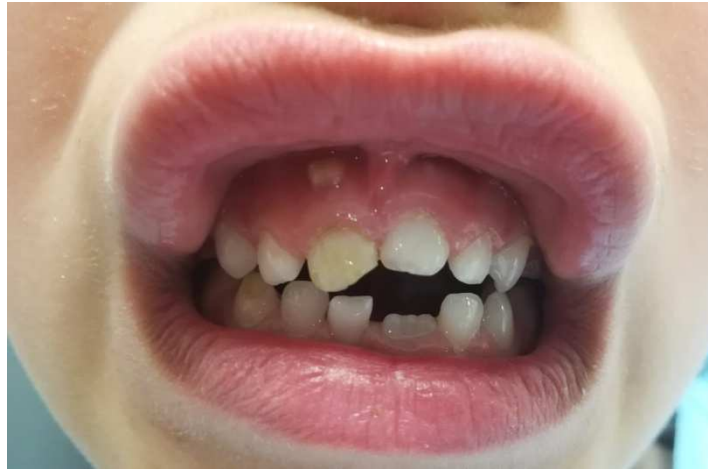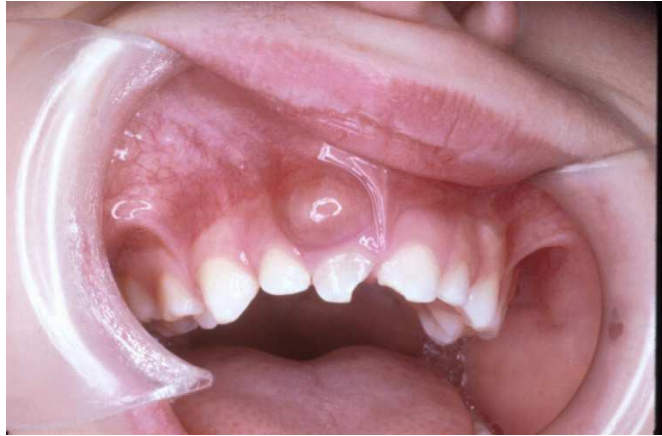Crown-root fracture without pulp involvement



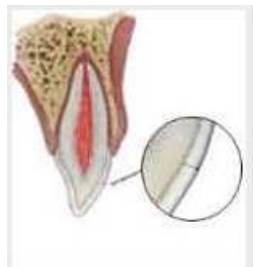Crown-root fracture with pulp involvement

FRACTURA DENTAL

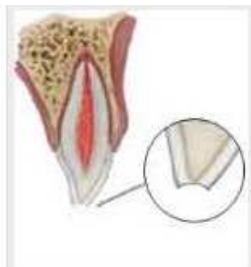- **Fractura en dentició temporal per traumatisme**
- Informar al pacient o als seus cuidadors que si es pot aconseguir el fragment dentari, podria ser adherit a la dent.
- S'ha de realitzar tractament simptomàtic i derivació a l'odontòleg per a **assistència urgent abans de les primeres 24 hores** després del traumatisme.



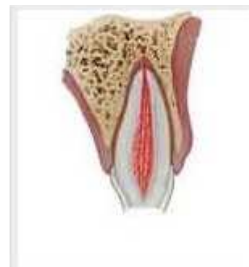Dentició permanent-Fractures



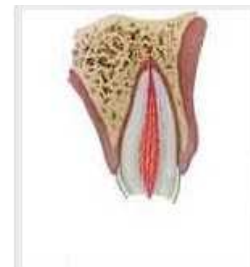Infraction



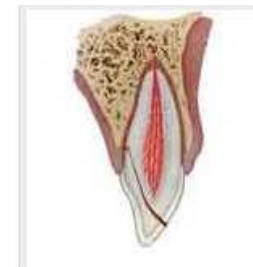Enamel fracture



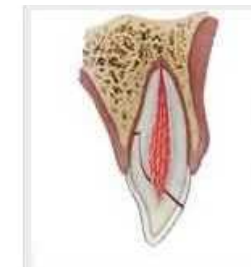Enamel-dentin fracture



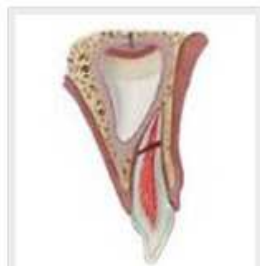Enamel-dentin-pulp fracture



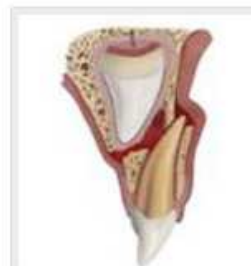Crown-root fracture without pulp involvement



Crown-root fracture with pulp involvement



Root fracture



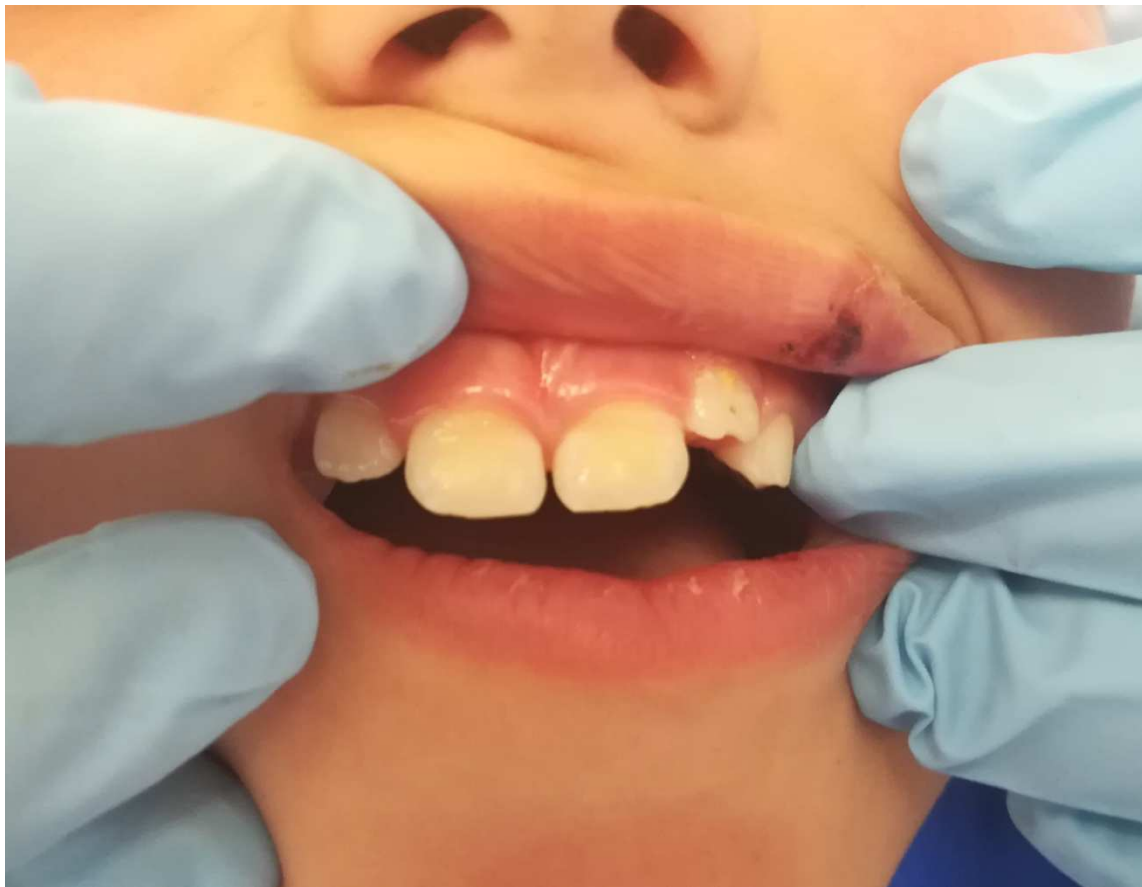Alveolar fracture

	FRACTURA ESMALT	FRACTURA AMELODENTINÀRIA	FRACTURA COMPLICADA
Descripció	Fractura limitada a l'esmalt amb pèrdua d'estructura dental	Fractura limitada a l'esmalt + dentina amb pèrdua d'estructura dental	Fractura d'esmalt + dentina + afectació polpar amb pèrdua d'estructura dental
Signes	No signes visibles d'exposició dentinària	Pèrdua visible d'esmalt + dentina . No teixit polpar exposat	Pèrdua visible d'esmalt + dentina + teixit polpar exposat
Test percussió/mobilitat	No Sensible/No mobilitat	No Sensible/ No mobilitat	No Sensible/ No mobilitat
Tractament	Si es pot aconseguir el fragment es pot enganxar / polir/restaurar	Si es pot aconseguir el fragment es pot enganxar /restaurar	Odontològic urgent
Instruccions pacient	Consultar odontòleg Bona higiene oral	Consultar odontòleg ** Bona higiene oral	Consultar odontòleg **** Bona higiene oral

	FRACTURA CORONO-RADICULAR	FRACTURA RADICULAR
Descripció	Fractura de la corona que afecta esmalt+dentina+ciment+polpa	Fractura radicular que afecta a ciment+dentina+polpa
Signes	Fractura de la corona per sota del marge gingival	Fragment coronal mòbil i desplaçat
Test percussió/mobilitat	Sensible/Mobilitat fragments	Sensible/ mòbil
Tractament	Estabilització temporal fragments	Netejar l'arrel exposada amb suero +reposicionar+ estabilitzar fragments
Instruccions pacient	Dieta tova 1 setmana + raspall tou+ CHX+ odonto urgent	Dieta tova 1 setmana + raspall tou+ CHX+ odonto urgent

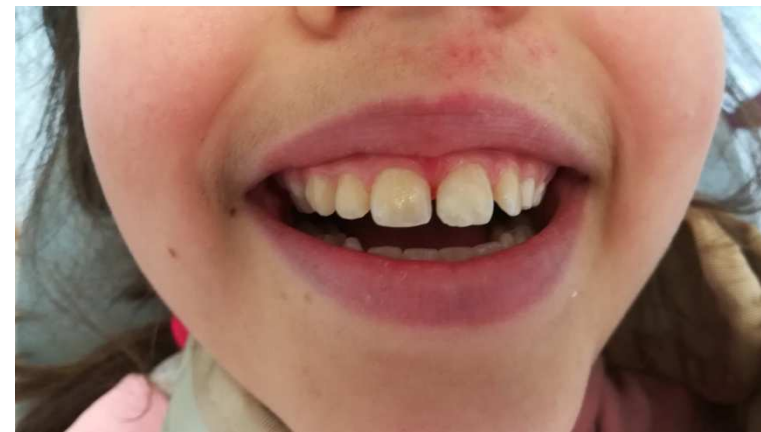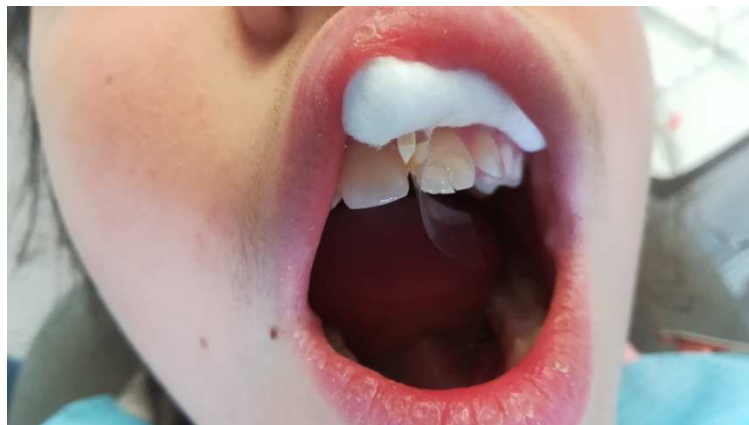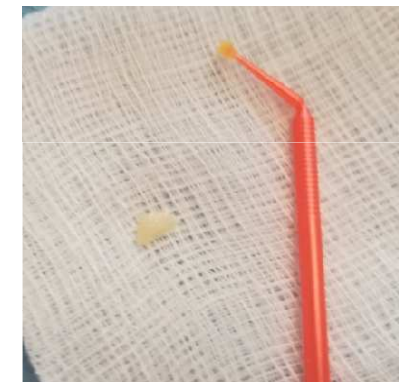
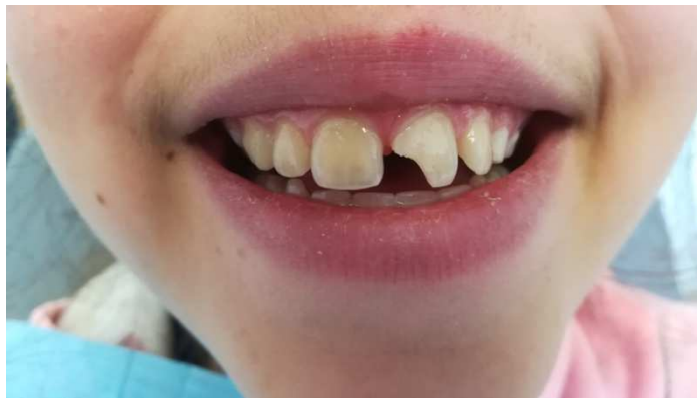FRACTURA DENTAL

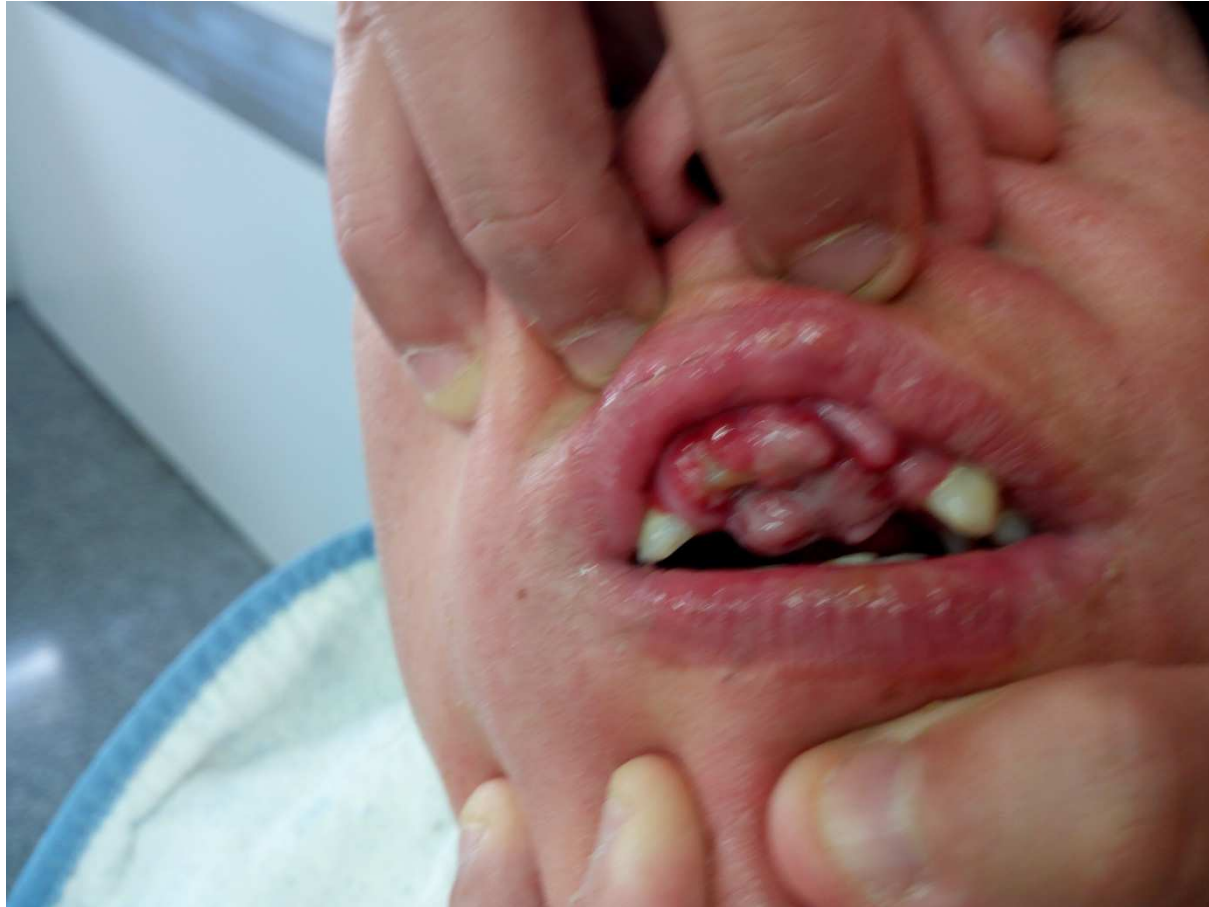- Fractura en dentició permanent per traumatisme



FRACTURA DENTAL

- Fractura en dentició permanent per traumatisme





- **Fractura espontània d'esmalt**
- És un quadre dolorós dentari menys freqüent.
- Sol afectar a les dents sotmeses a les majors càrregues masticatòries, com els **premolars i molars**.
- Generalment s'origina després de mossegar algun aliment o objecte dur.
- Les dents més susceptibles de patir-les són les que porten alguna obturació de grans dimensions, tant si les dents són vitals com si no ho són.

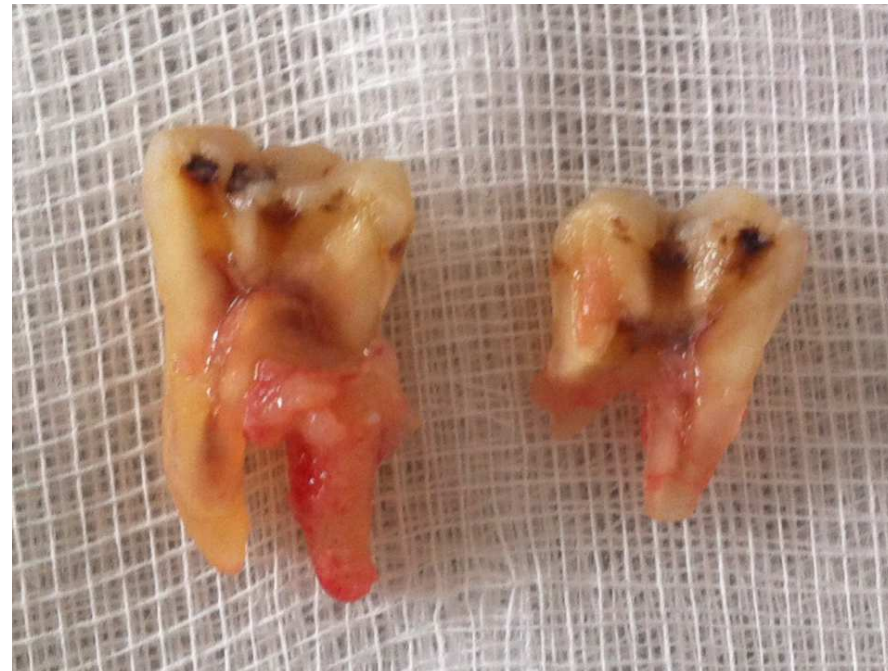
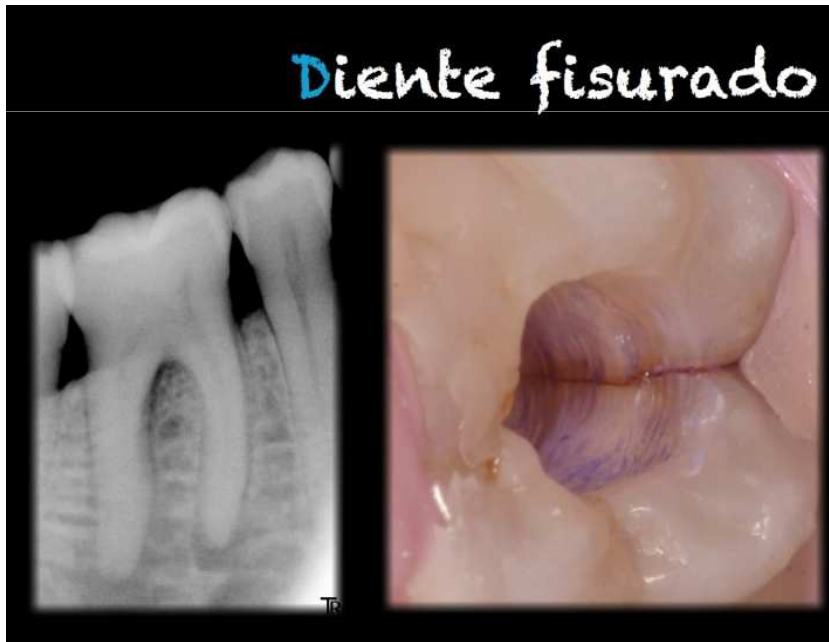
- **Síndrome de la dent fisurada**

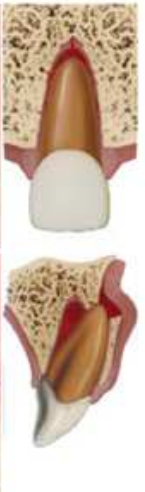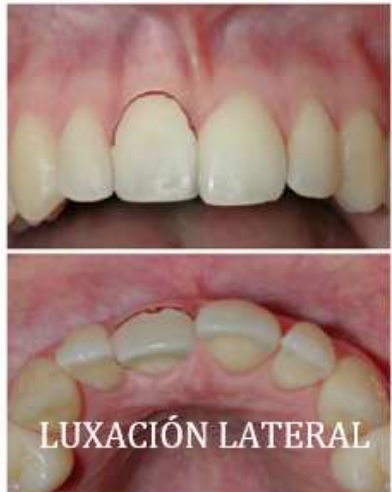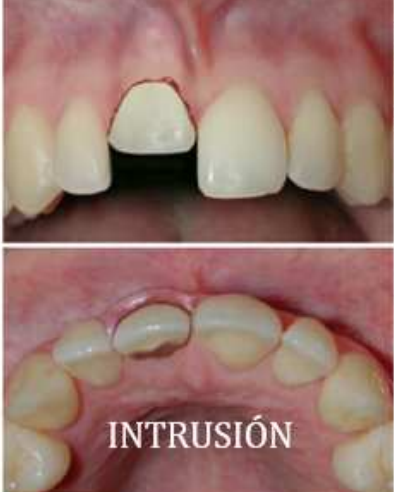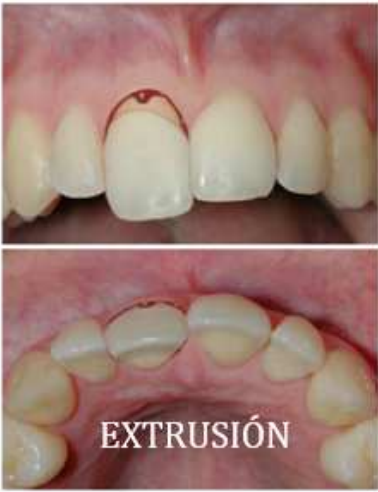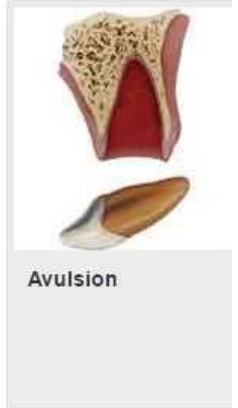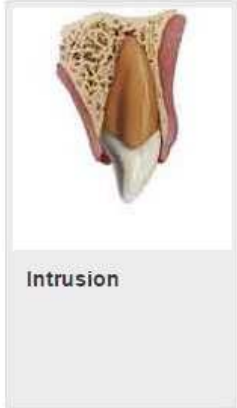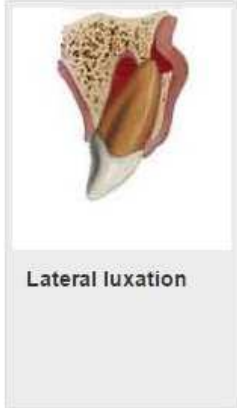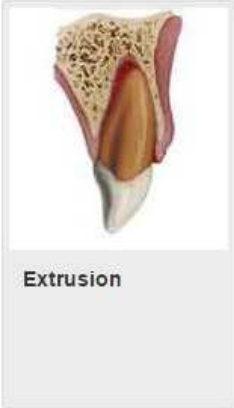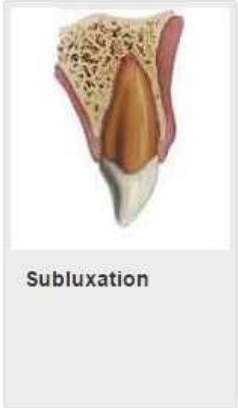
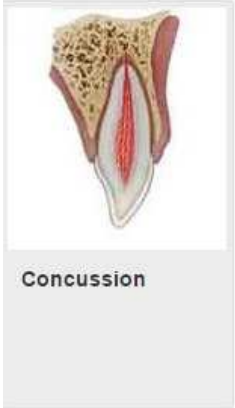- Dolor breu i agut en una dent, freqüentment no diagnosticat fins que una part de la dent es fractura o l'entitat es fa evident.
- Caracteritzada per una fractura incompleta (generalment vertical) de la corona, que possiblement involucra l'arrel.
- Acostumen a progressar fins a afectar els teixits periapicals on provoquen l'aparició de bosses periodontals.

Síndrome de la dent fisurada

- Actualment, es coneix a la dent fisurada com a fractura incompleta d'una dent posterior.



Dentició Permanent- luxació



	CONCUSIÓ	SUBLUXACIÓ	EXTRUSIÓ
Descripció	Traumatisme estructures de suport de la dent	Traumatisme estructures de suport de la dent	Desplaçament parcial de la dent
Signes	No desplaçat	No desplaçat/ sagnat a través solc gingival	Dent es veu allargada
Test percussió/mobilitat	Sensible/No mobilitat	Sensible/ Lleu mobilitat	Sensible/ mobilitat
Tractament			Netejar l'arrel exposada amb suero +reposicionar
Instruccions pacient	Dieta tova 1 setmana + raspall tou+ CHX	Dieta tova 1 setmana + raspall tou+ CHX	Dieta tova 1 setmana + raspall tou+ CHX

	LUXACIÓ LATERAL	INTRUSIÓ
Descripció	Desplaçament de la dent en un pla diferent a l'axial	Desplaçament de la dent cap a l'os alveolar
Signes	Deplaçament V/P	No desplaçat/ sagnat a través solc gingival
Test percussió/mobilitat	Sensible/No mobilitat	Soroll metàl·lic/ no mobilitat
Tractament	Netejar l'arrel exposada amb suero + reposiconar. Cal AL+ ferulitzar	**
Instruccions pacient	Dieta tova 1 setmana + raspall tou+ CHX	Dieta tova 1 setmana + raspall tou+ CHX

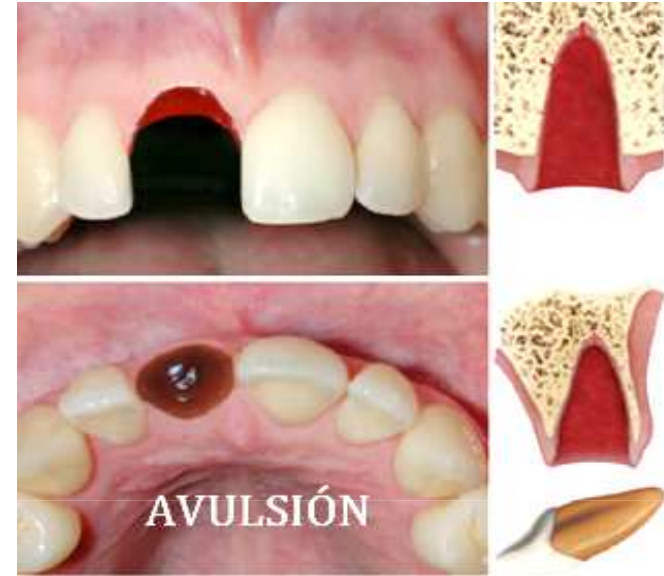
** Depèn de l'edat i nivell de la intrusió.
-Pacient jove i menys de 7mm, espontàniament.

-Dent ja madura i més de 7mm



Odontòleg

AVULSIÓ DENTAL



- La dent ha sortit, íntegrament, de l'alvèol dentari.
- En dentició temporal no cal tractar de reimplantar la dent mentre que en dentició permanent és obligatori fer-ho al més aviat possible.
- Ferulizar la dent si és possible



- PRIMERS AUXILIS EN LA AVULSIÓ DENTAL

- Una dent permanent avulsionada és una de les poques situacions reals **d'emergència en odontologia**. La dent està completament fora de l'alvèol. Clínicament, la cavitat alveolar està buida o farcida per un coàgul.

- **Davant d'una dent avulsionada:**

1. **Assegurar-se que no és una dent temporal.**
2. **Mantenir al pacient en calma.**
3. **Netejar la zona** amb solució salina o clorhexidina.
4. **Suturar** les ferides gingivals si les hi hagués.
5. **Agafar la dent per la corona. Evitar tocar l'arrel.**
6. Si la dent està bruta, **rentar-la amb aigua** corrent durant 10 segs.
7. Si no s'ha reimplantat la dent, **reimplantar-la** exercint una pressió suau. **No exercir força. Fer mossegar en un mocador** per mantenir-la en posició.



8. Ferulitzar la dent.

9. Pautar els **antibiòtics sistèmics habituals** a les dosis apropiades.

10. Si la dent avulsionada ha estat en contacte amb el sòl i si es desconeix si el pacient té o no la cobertura antitetànica, derivar al seu metge per a **dosi de reforç antitetànic**.

11. Cercar **tractament dental d'urgència**, el més immediatament possible.

12. Si no s'han trobat les dents avulsionades, ha de referir-se el pacient a un servei de pediatria perquè es pugui **descartar una aspiració de les dents o inclusió en parts toves**.



- **TÈCNIQUES DE FERULITZACIÓ**

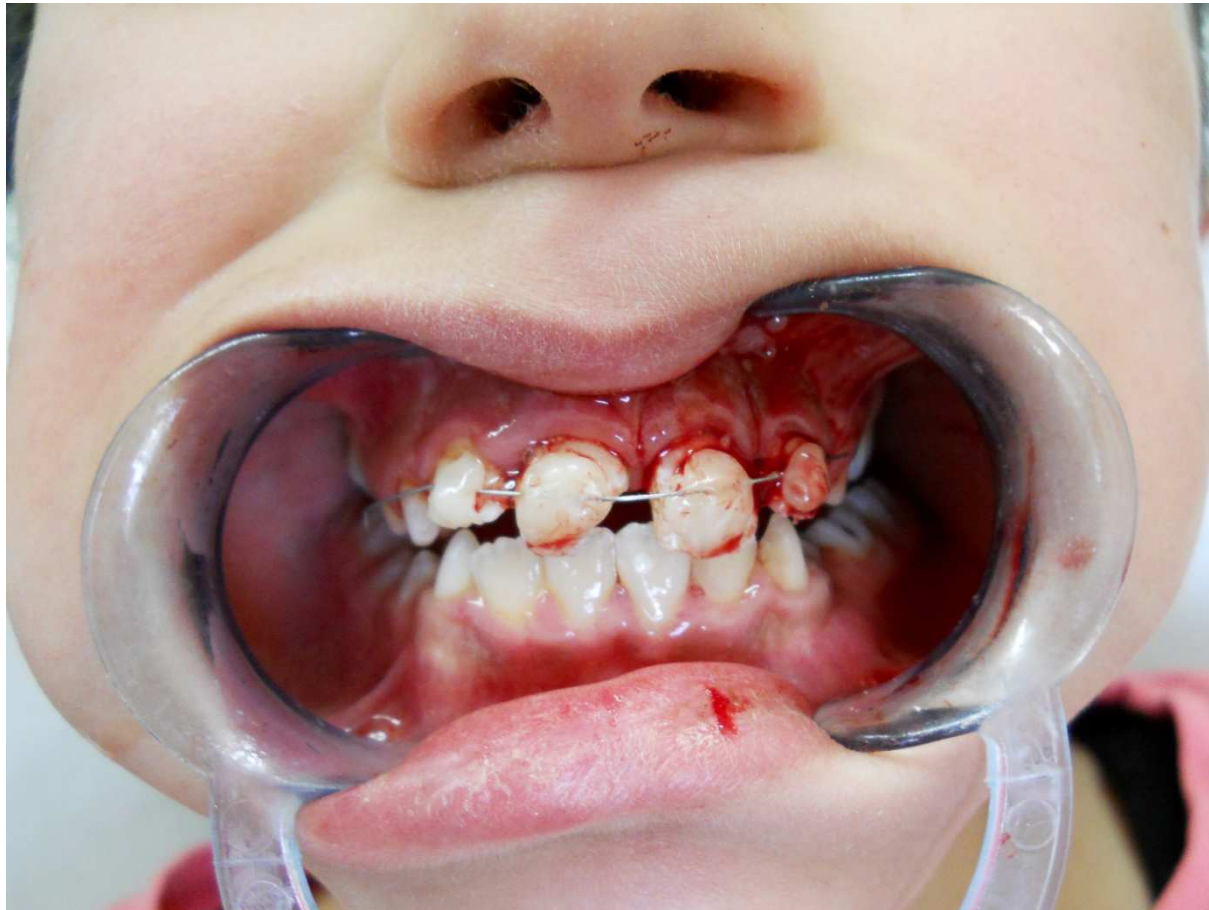- Les tècniques de ferulització temporal es realitzen de forma ràpida, sempre que no es pugui comptar amb assistència odontològica immediata.

- Les millors fèrules temporals que es poden aconseguir són els **protectors bucals** o els **retenidors ortodòntics** dels pacients.

- **TÈCNIQUES DE FERULITZACIÓ**
- En el cas que no es disposi d'aquests elements, es pot realitzar una fèrula temporal usant **paper d'alumini** i adaptant-ho a l'arcada dental.
- Per millorar la seva retenció, es pot recobrir l'alumini per **acrílic termoplàstic** (si es disposa d'ell) o per un tros **d'embenatge de guix**.
- Se li ha d'indicar al pacient que **no ha de retirar la fèrula** fins que sigui atès per un odontòleg.

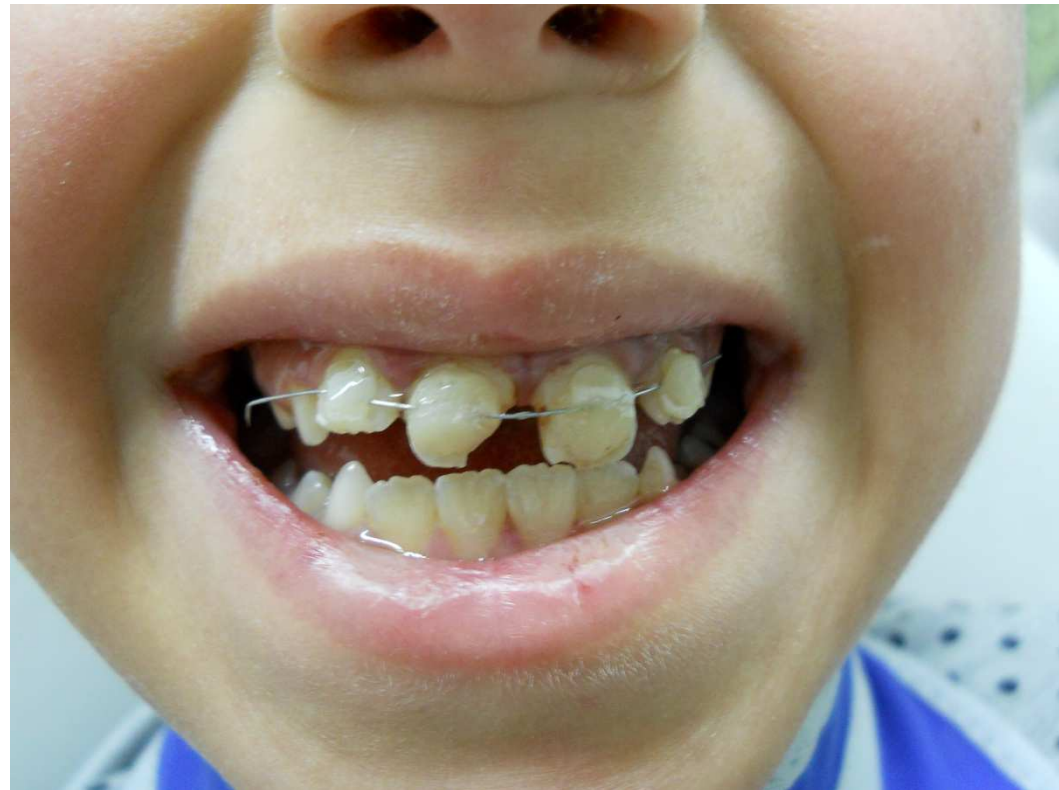Cas clínic

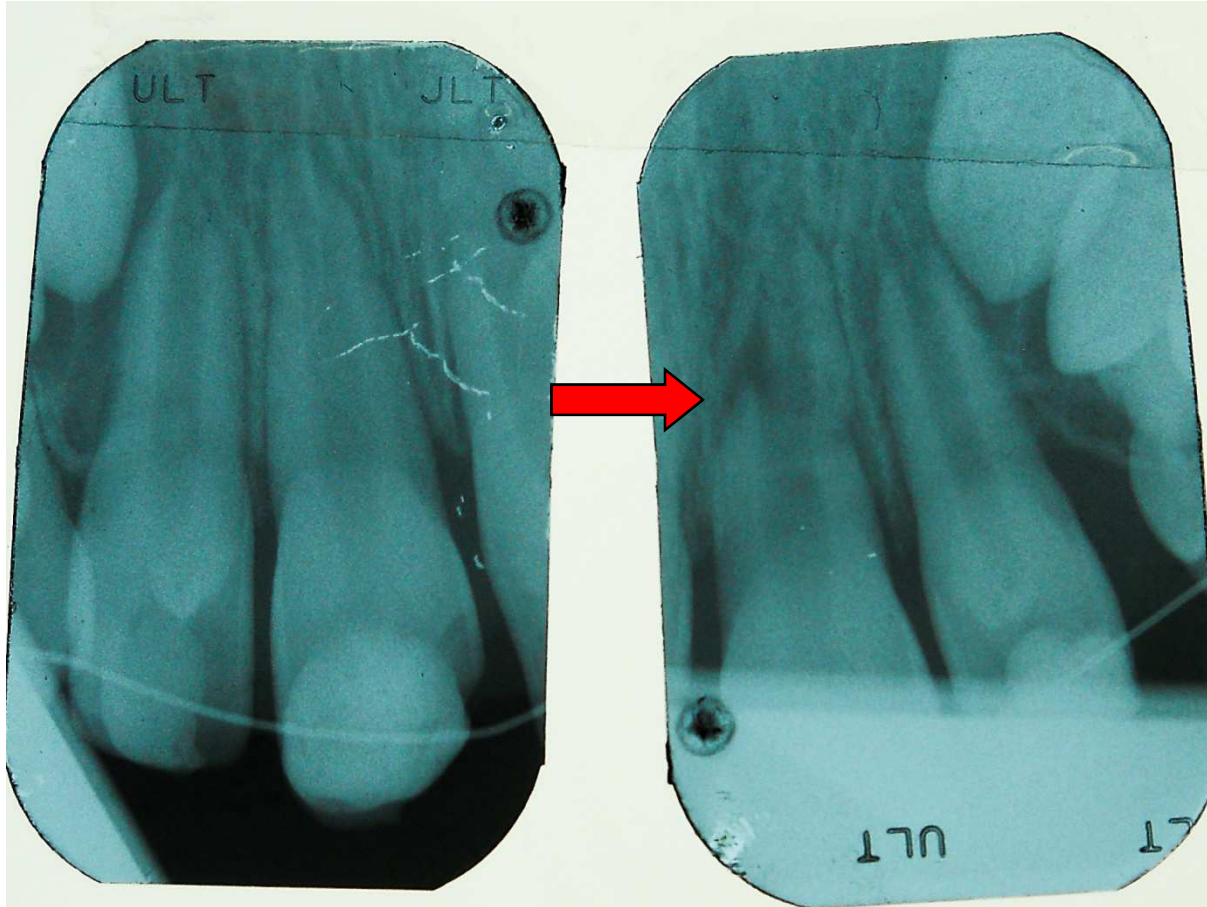
- Nena de 8 anys, acut d'urgències per traumatisme en boca.
- Important preguntar: quan? Com ? On?
- A l'exploració:
 - Llavi superior inflammat i sense altra patologia evident
 - 2.1 extruït, mobilitat important i sagnat a través del periodont.
 - 2.2 luxació lateral cap a vestibular, mobilitat i es palpa fractura de la cortical vestibular.
 - 1.1 fractura de corona classe IV esmalt + dentina i té mobilitat
 - 1.2 no fractura de corona si mobilitat.

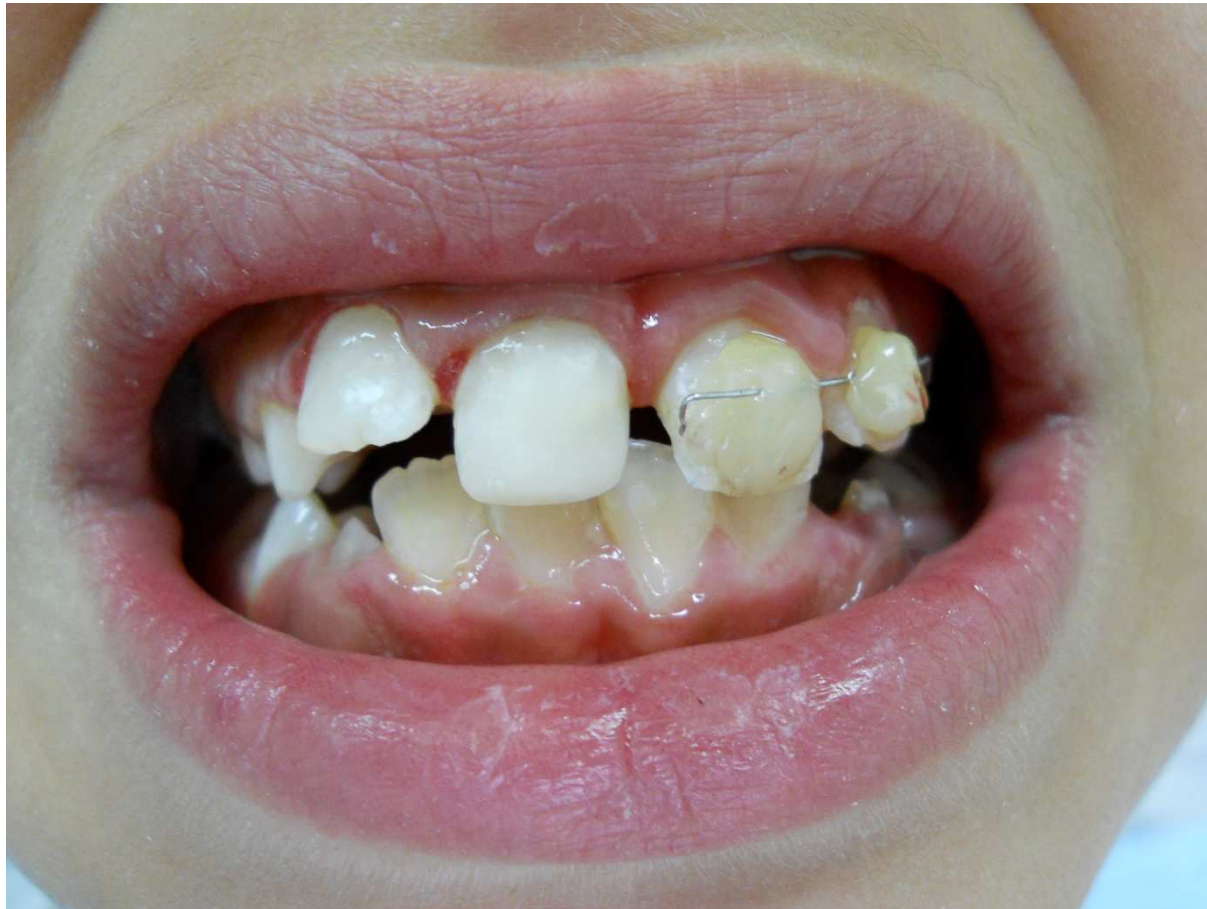

Control a les 24h:

- Ja no hi ha sagnat a través del periodont.
- RX periapicals: àpex oberts, fractura radicular del 2.1
- Geniva vestibular del 2.2 edematosa i morada perquè hi ha fractura de la cortical vestibular







Salva tu diente

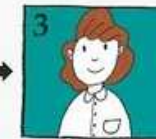Muchos de tus dientes definitivos pueden ser salvados si sabes como actuar despues de un golpe en la boca



1
Buscar el pedazo de diente



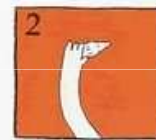
2
El pedazo puede ser pegado



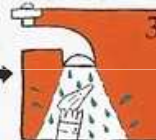3
Para que esto sea posible, acudir inmediatamente al dentista



1
Buscar el diente



2
Tomarlo por la corona



3
Lavarlo bajo un chorro de agua de agua (colocar el tapón)

4
SEGUIR UNA DE ESTAS ALTERNATIVAS



a
Volver el diente a su lugar



b
Introducir el diente en un vaso y cubrirlo con leche o suero fisiológico



c
Si el accidente ocurrió en la vía pública: colocar el diente entre la mejilla y molares



5
Buscar inmediatamente atención profesional especializada en plazo máximo de 2 horas





**MOLTES GRÀCIES PER LA
VOSTRA ATENCIÓ!**