



IV JORNADES D'ACTUALITZACIÓ D'INFERMERIA FAMILIAR i COMUNITÀRIA

TALLER D'ELECTROCARDIOGRAFIA

Àngels Navarro

Terrassa, 11 i 12 de desembre de 2013



ASSOCIACIÓ D'INFERMERIA
FAMILIAR I COMUNITÀRIA DE CATALUNYA

CST
Fundació Joan Costa Roma



TALLER D'ELECTROCARDIOGRAFIA

– Contingut –

Anatomia i fisiologia del cor

Sistema elèctric del cor

Aparell ECG, elèctrodes, paper milimetrat

Derivades cardíques

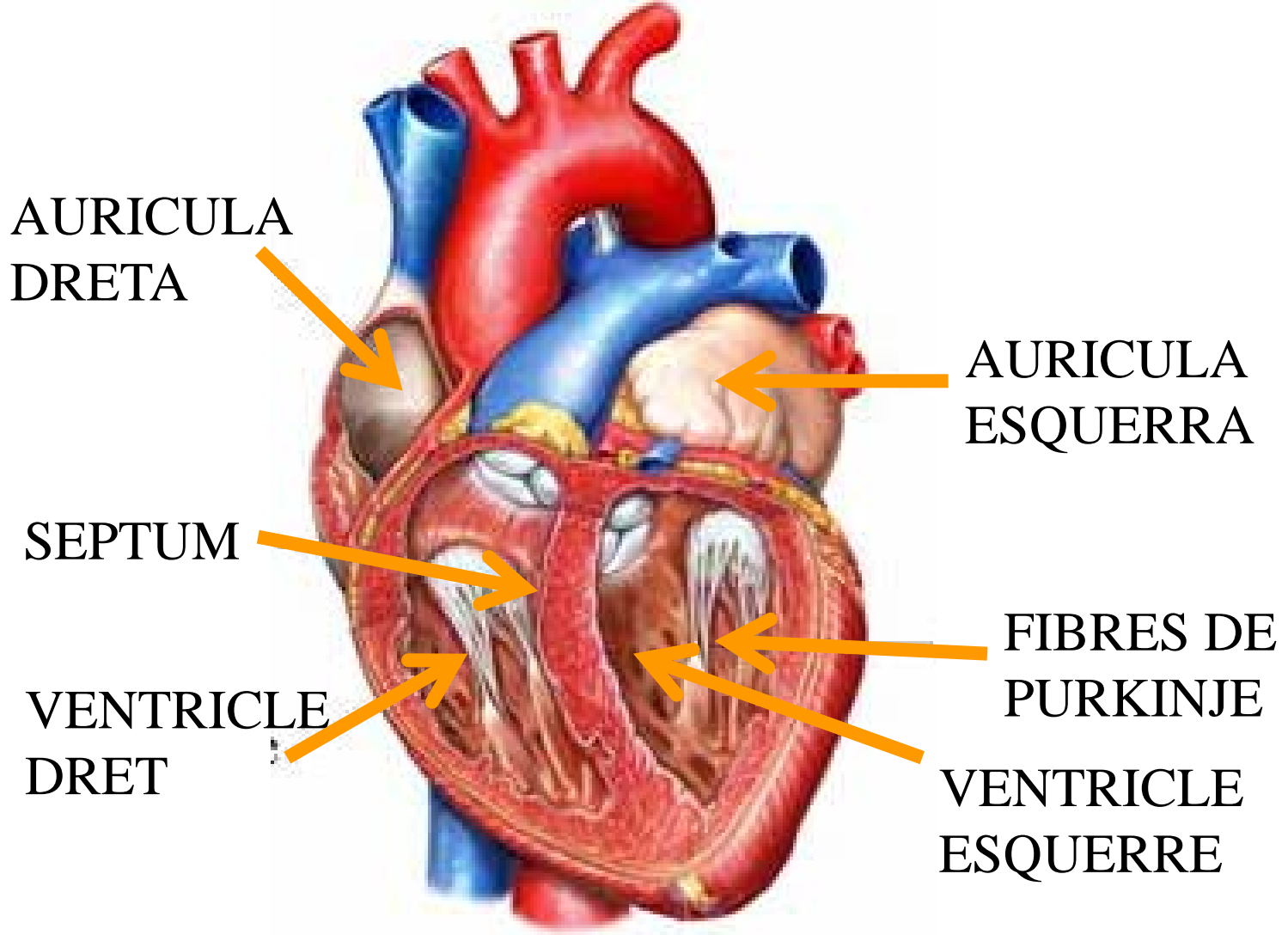
Ones ECG

Ritmes i arítmies

Pràctiques ECG

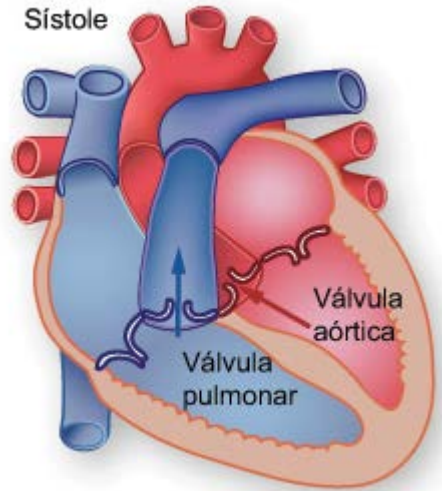
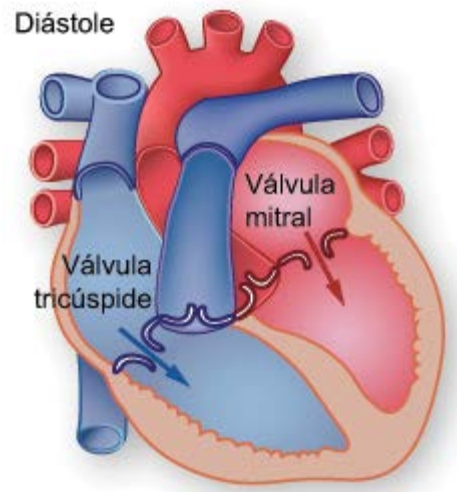


Parts del cor



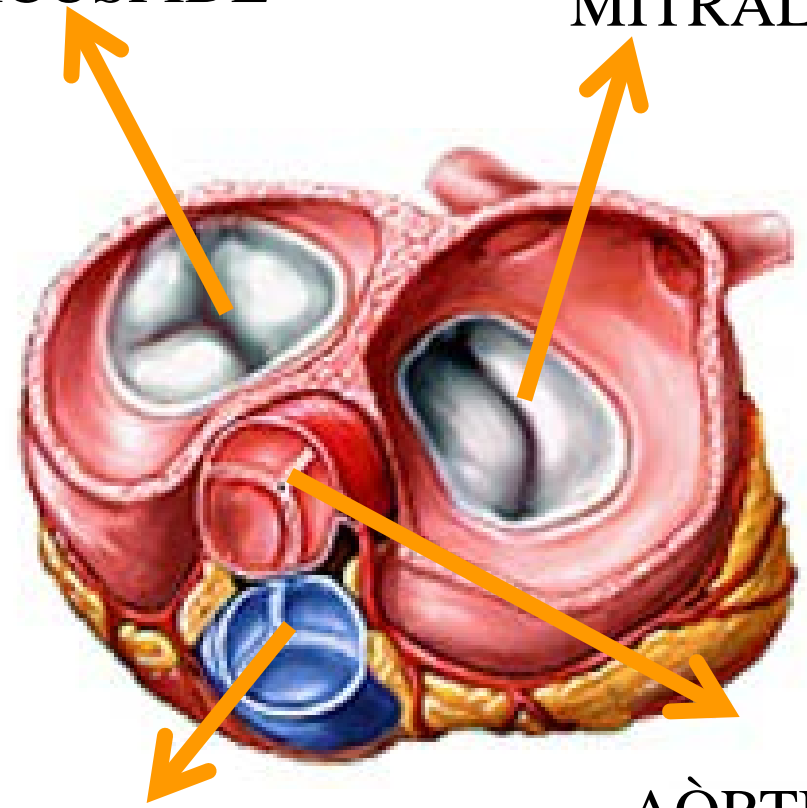


Parts del cor



TRICÚSPIDE

MITRAL

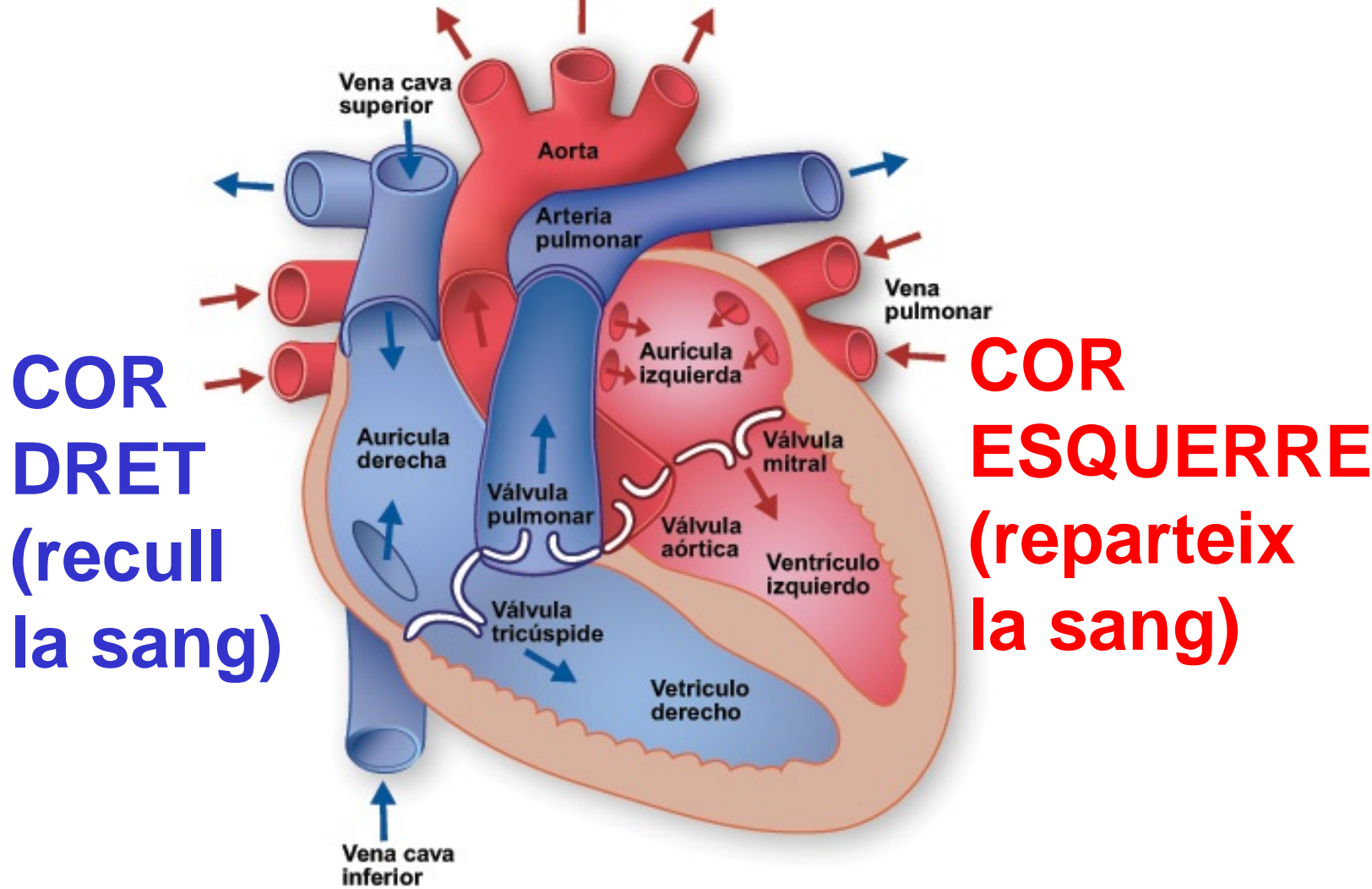


PULMONAR

AÒRTICA



IRRIGACIÓ DEL COR



COR DRET
(recull la sang)

COR ESQUERRE
(reparteix la sang)



IRRIGACIÓ DEL COR

AORTA ASCENDENT

CORONÀRIA DRETA

(CD)

**Descendent
Posterior**

**Marginal
Aguda**

Coronària Esquerra

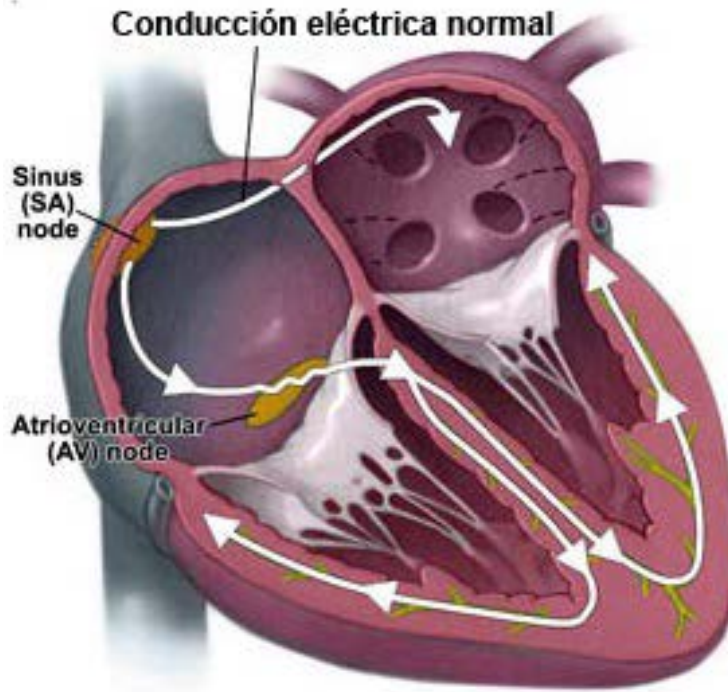
**DESCENDENT
ANTERIOR**

(DA)

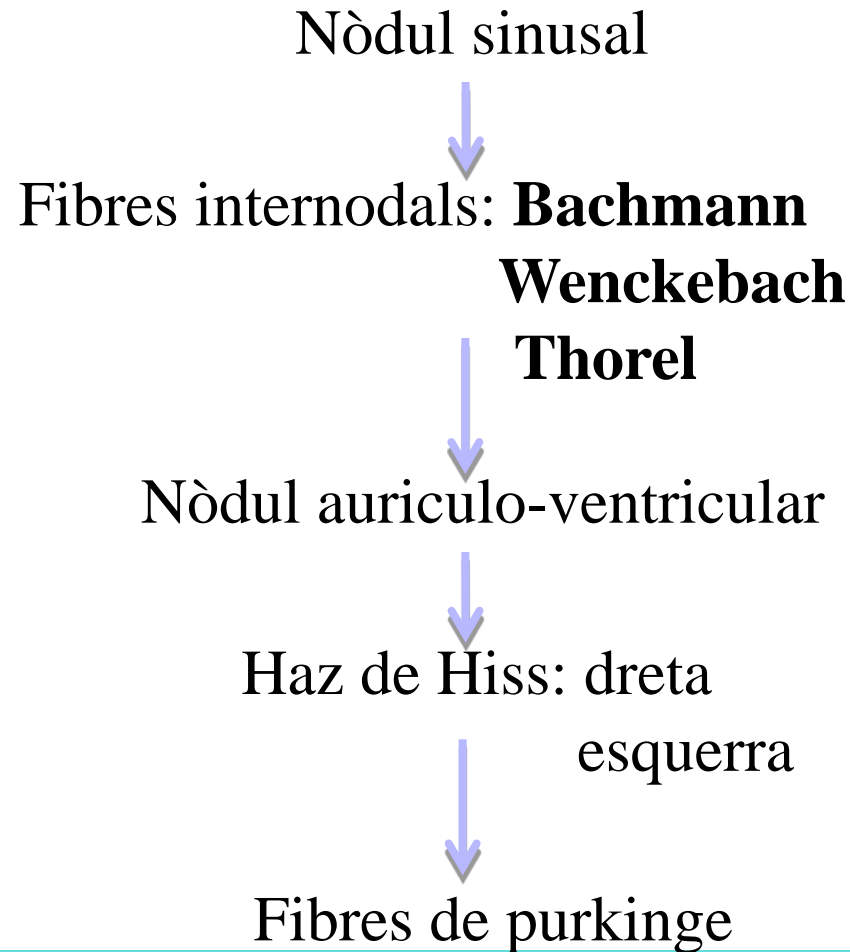
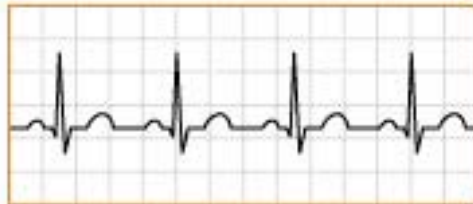CIRCUNFLEXA

(CX)

SISTEMA ELÈCTRIC DEL COR



Ritmo sinusal normal





REGISTRE DE L'ECG

Què és un ECG:

És la representació gràfica de l'activitat elèctrica del cor amb un electrocardiògraf en un temps determinat.

Què es necessita per poder realitzar-lo:

- Un electrocardiògraf
- Un sistema de registre en paper mil·limetrat
- Un sistema de cables amb 12 derivacions



REGISTRE DE L'ECG

DEFINICIÓ

L'electrocardiògraf en sí és un galvanòmetre dotat d'un sistema d'amplificació i registre que transcriu el senyal elèctric a un paper.



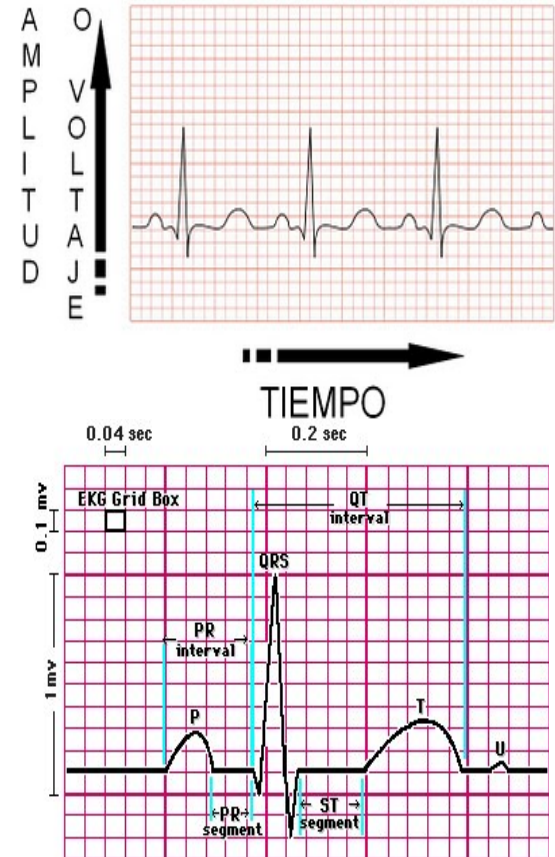


REGISTRE DE L'ECG

PAPER ELECTROCARDIOGRÀFIC

- Paper mil·limetrat
- Sensible al calor
- Té dos variables :

1. La velocitat: es mesura a l'eix horitzontal (25 mm/seg)
2. El voltatge: es mesura a l'eix vertical (1 mv =10 mm)



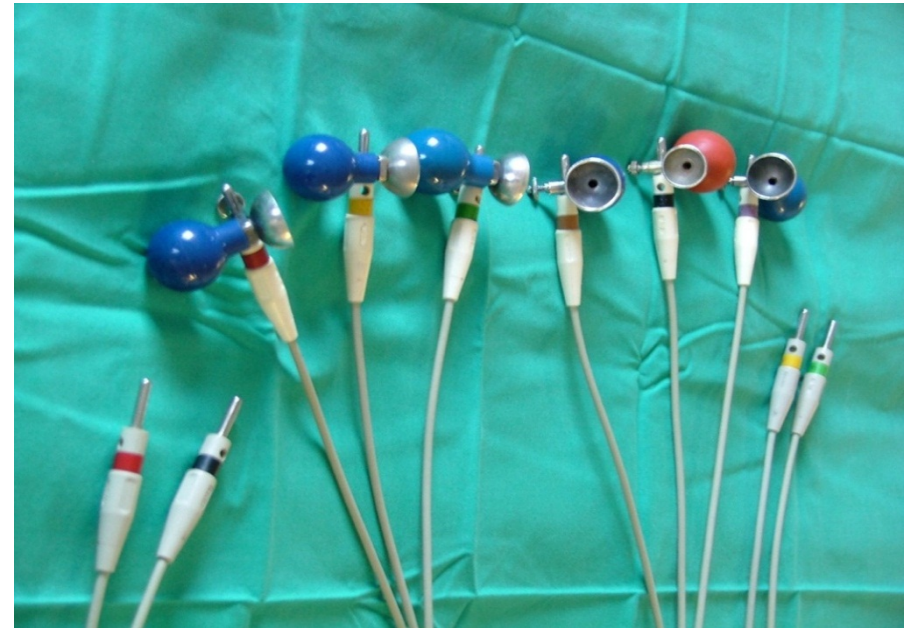

REGISTRE DE L'ECG

ELÈCTRODES

S'identifiquen mitjançant colors:

- Derivacions d'extremitats
 - Bipolars
 - Monopolars
- Derivacions precordials

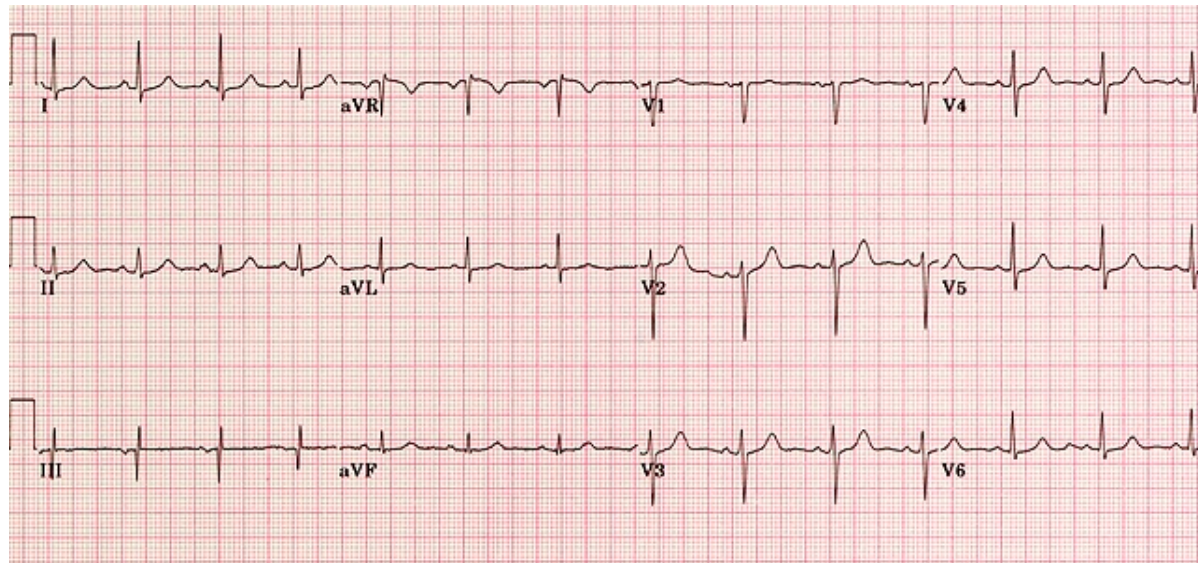




REGISTRE DE L'ECG

Pot registrar:

- Línia isoelèctrica
- Deflexions negatives
- Deflexions positives
- Deflexió isodifàsica





DERIVACIONS DE L'ECG

Un ECG consta de 12 derivacions:

- Derivacions de les extremitats:
 - Bipolars: - D I
 - D II
 - D III
 - Monopolars : - AVR
 - AVL
 - AVF

- Derivacions precordials: - V1, V2, V3, V4, V5, V6
 - V7, V8



DERIVACIONS DE LES EXTREMITATS

Els elèctrodes s'identifiquen mitjançant els següents colors :

Vermell : braç dret

Groc : braç esquerre

Verd : peu esquerre

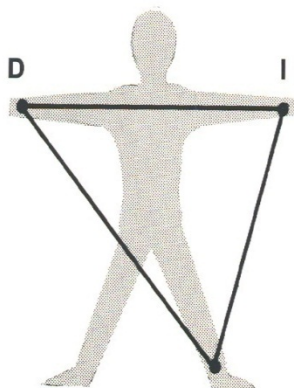
Negre : peu dret, punt zero.

Preses de terra

DERIVACIONS DE LES EXTREMITATS I

BIPOLARS

Aquestes derivacions segons Einthoven s'obtenen col·locant :



TRIANGLE
D'EINTHOVEN

- **Derivació I** : entre braç esquerre (+) i braç dret (-)
- **Derivació II** : entre cama esquerra (+) i braç dret (-)
- **Derivació III** : entre cama esquerra (+) i braç esquerre (-)



DERIVACIONS DE LES EXTREMITATS III

MONOPOLARS

S'obtenen:

- **AVR** : elèctrode (+) al braç dret.
- **AVL** : elèctrode (+) al braç esquerre
- **AVF** : elèctrode (+) al peu esquerre

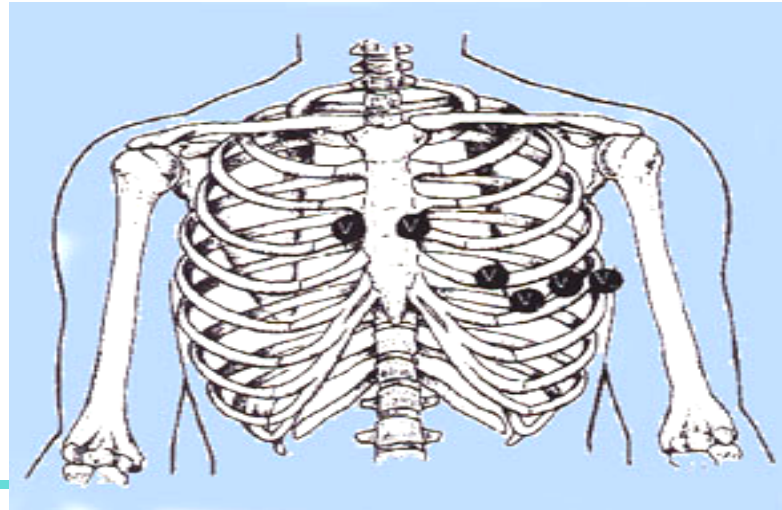
- **A** : significa augmentat
- **V** : significa voltatge
- **R, L, F** : segons el lloc on es col·loqui l'elèctrode (+),
BD (right), BE (left) i PE (foot)



DERIVACIONS PRECORDIALS

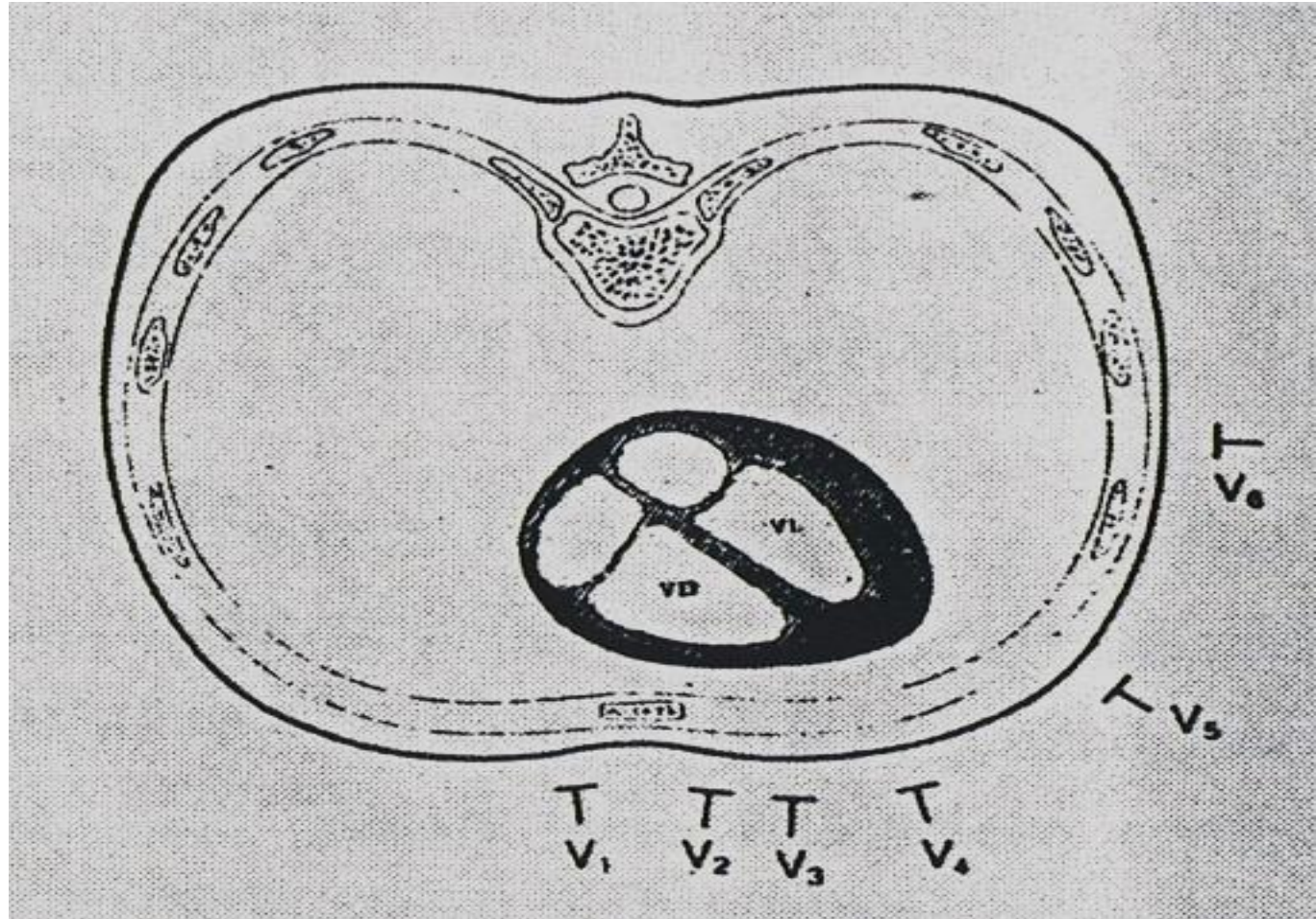
Col·locació:

- V1:** 4^o espai intercostal dret, línia paraesternal dreta
- V2:** 4^o espai intercostal esquerre, línia paraesternal esquerre
- V3:** simètric entre V2 i V4
- V4:** 5^o espai intercostal esquerre, línia mitja clavicular
- V5:** 5^o espai intercostal esquerre, línia anterior axil·lar
- V6:** 5^o espai intercostal esquerre, línia axil·lar mitja





DERIVACIONS PRECORDIALS



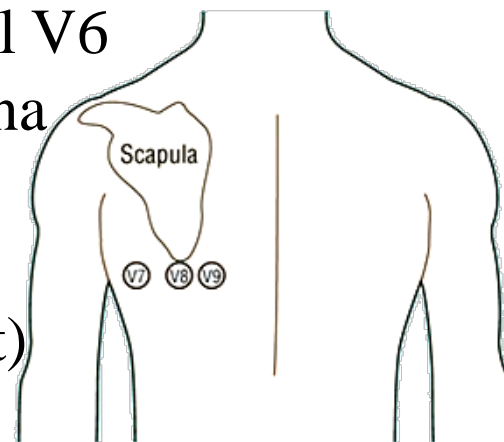
DERIVACIONS POSTERIORIS I DRETES I

- ❑ Permeten veure la part posterior del ventricle esquerre i la cara antero-lateral del ventricle dret

Col·locació posteriors:

V7: segueix la mateixa línia de la precordial V6 esquerre, línia posterior axil·lar (esquena del malalt)

V8: mateixa línia V6 esquerre, línia mitja posterior clavicular (esquena del malalt)



DERIVACIONS POSTERIORIS I DRETES II

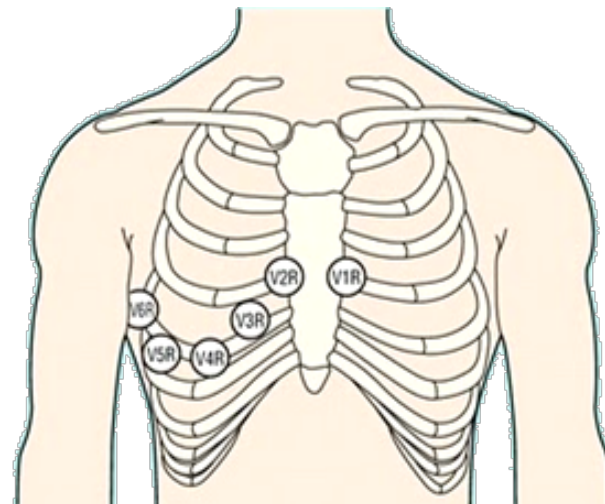
Col·locació dretes :

V3 R': simètric a V3 esquerra

V4 R': 5º espai intercostal dret,
línia mitja clavicular

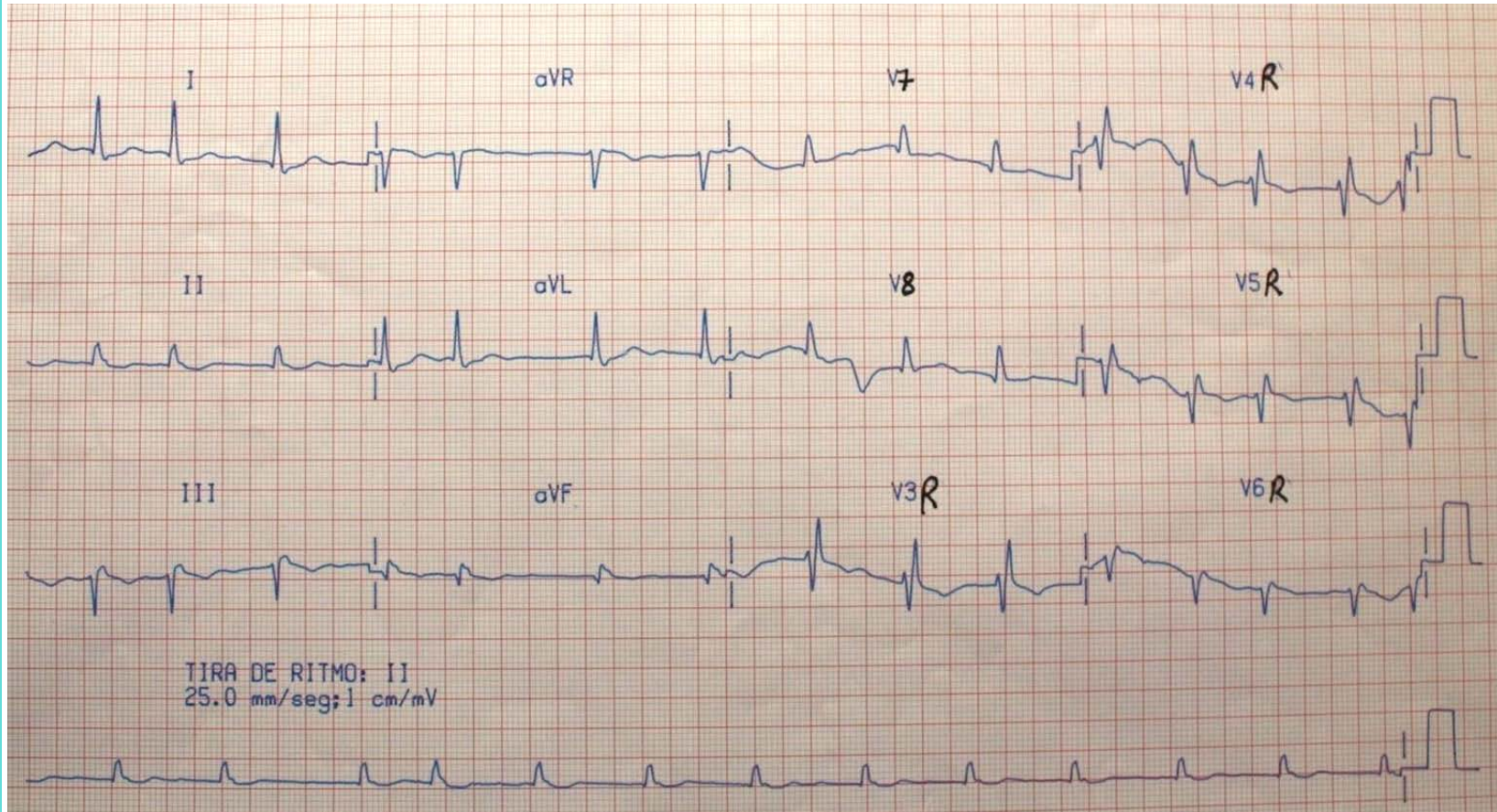
V5 R': 5º espai intercostal dret,
línia anterior axil·lar

V6 R': 5º espai intercostal dret,
línia axil·lar mitja



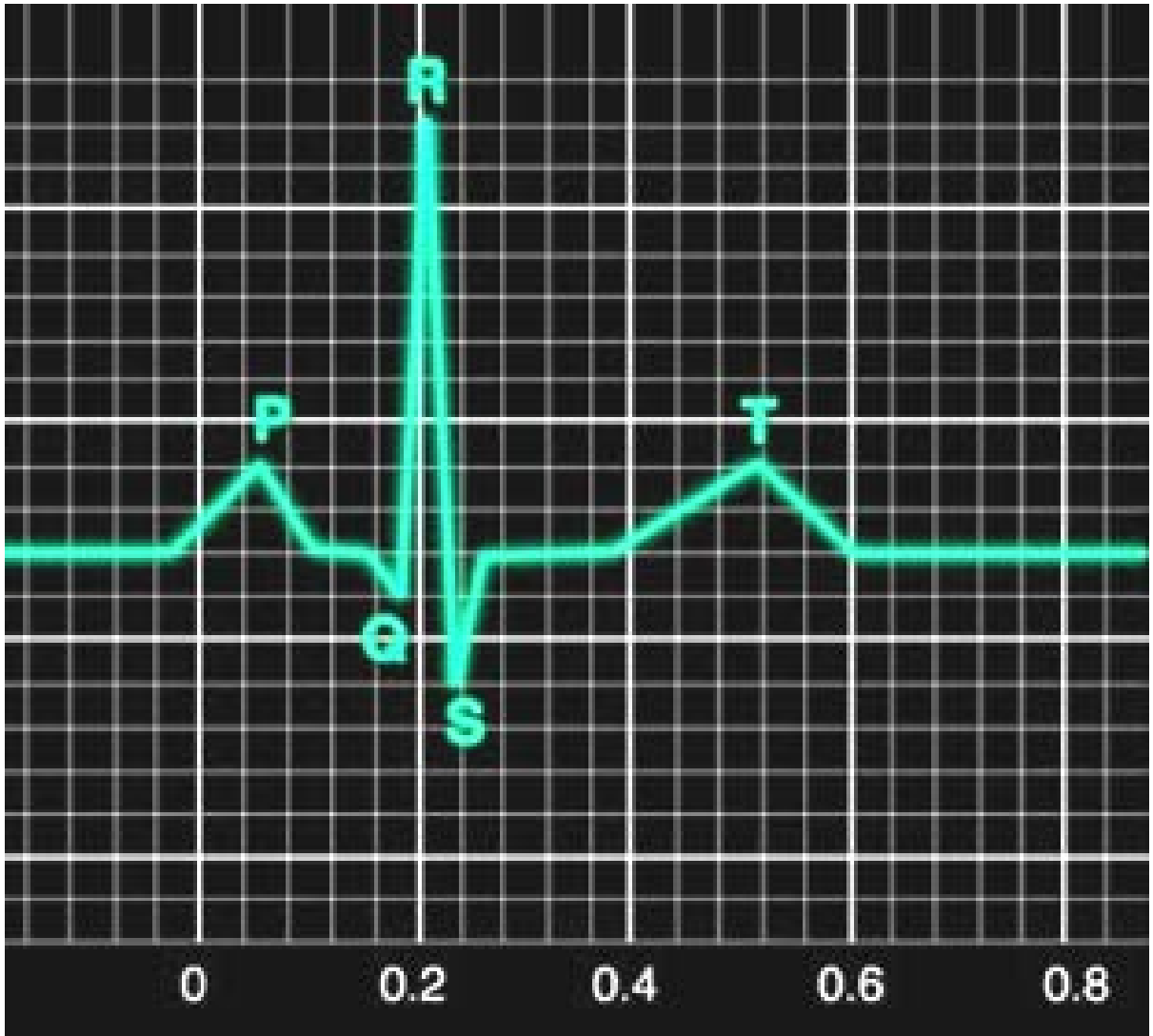


DERIVACIONS POSTERIORIS I DRETES III





ONES DE L'ECG





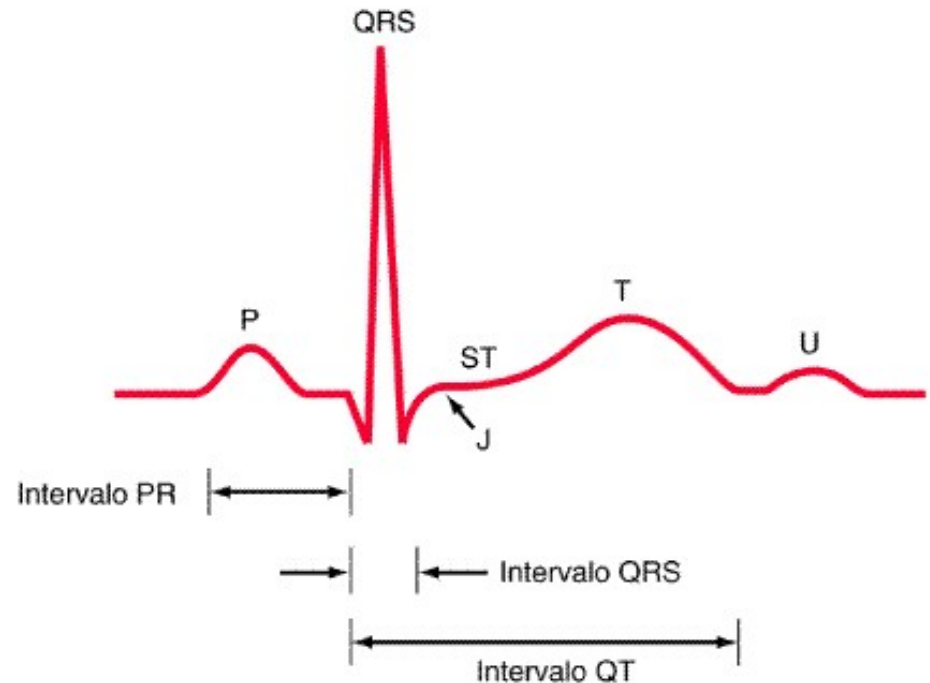
ONES DE L'ECG

El registre de les ones d'activitat elèctrica del cor per ordre d'inscripció es diuen:

- P
- QRS
- T

Els intervals entre elles son:

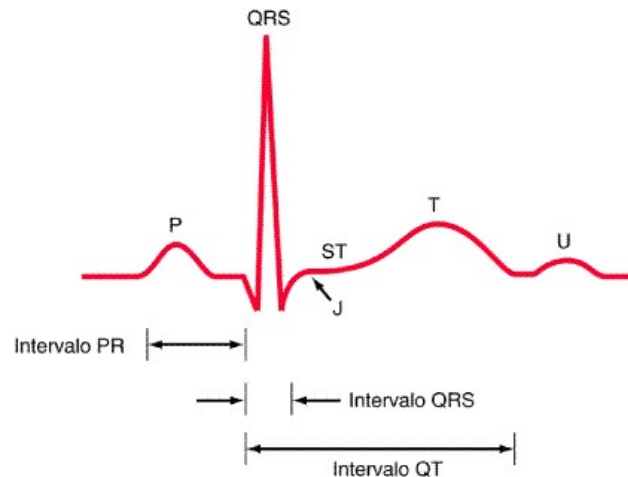
- Intèrval PR
- Segment ST





ONES DE L'ECG

Ona P

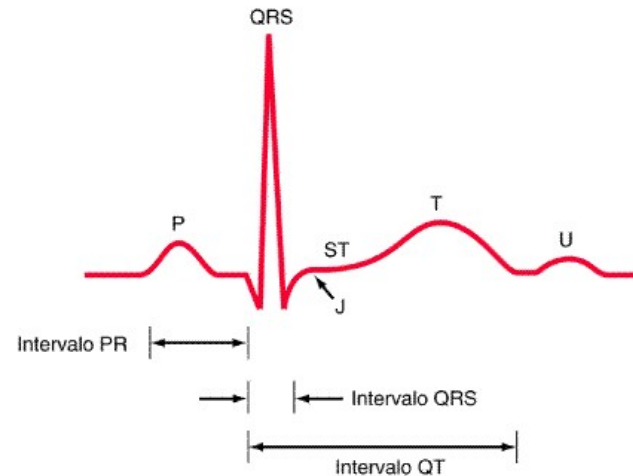


- ✓ **Contracció o despolarització auricular.**
- ✓ Millor visualització de l'ona P a la derivació DII
- ✓ És negativa a aVR
- ✓ Duració: 0,08- 0,12seg. (depèn de l'edat i FC)
- ✓ Altura : màx 0,25 mv



ONES DE L'ECG

Complex QRS



✓ **Contracció o despolarització ventricular.**

✓ Duració: $< 0,12$ seg. (3 quadrets petits)

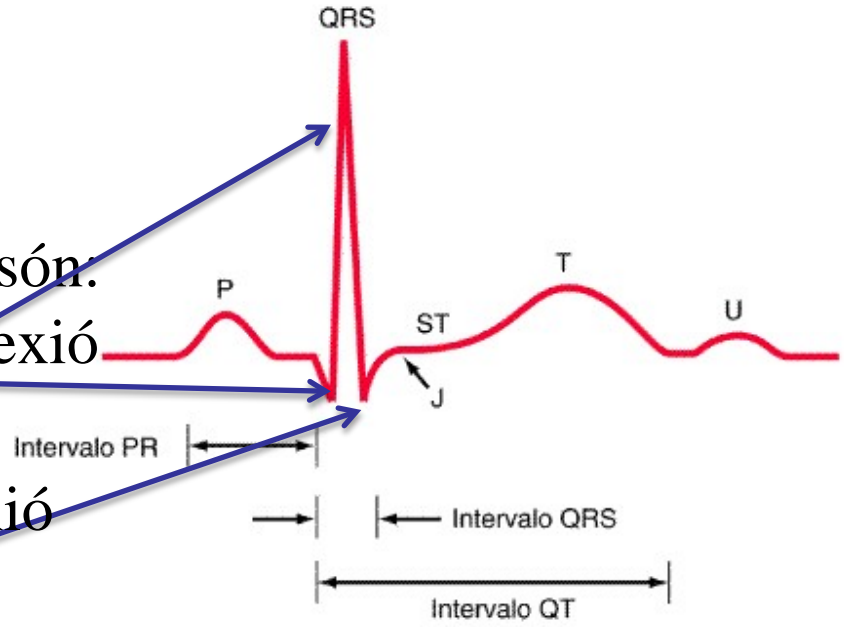


ONES DE L'ECG

Complex QRS

Les ones d'aquest complex són:

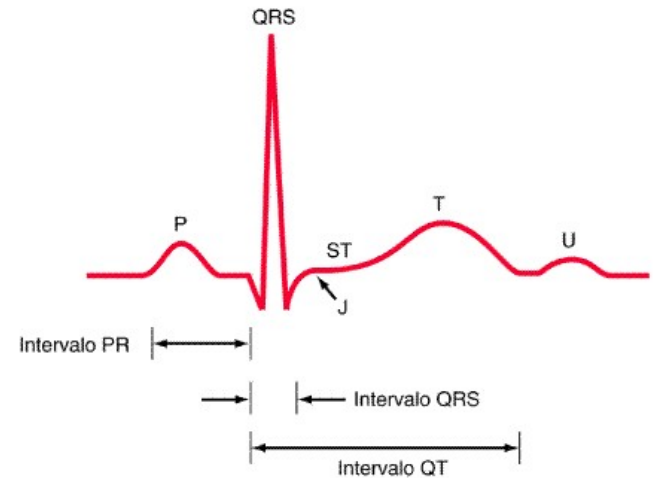
- a) Ona "q": primera deflexió negativa del QRS
- b) Ona R: primera deflexió positiva.
- c) Ona S: deflexió negativa que segueix a la R





ONES DE L'ECG

ONA T

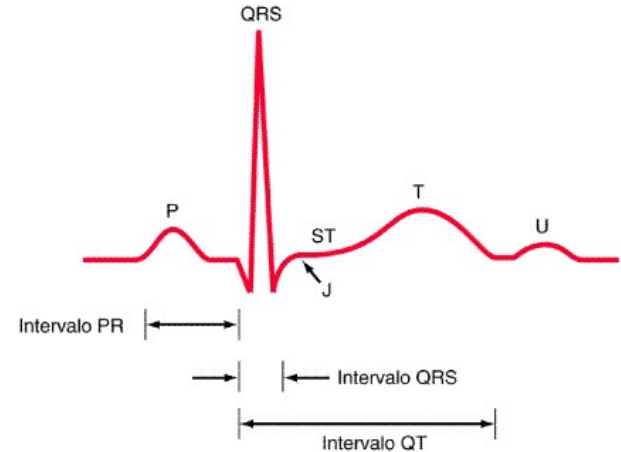


- ✓ **Repolarització ventricular**
- ✓ Positiva en totes les derivades excepte en aVR
- ✓ En gent jove pot aparèixer T picudes o negatives a V1 i V2 (variant de la normalitat)



ONES DE L'ECG

INTÈRVAL PR



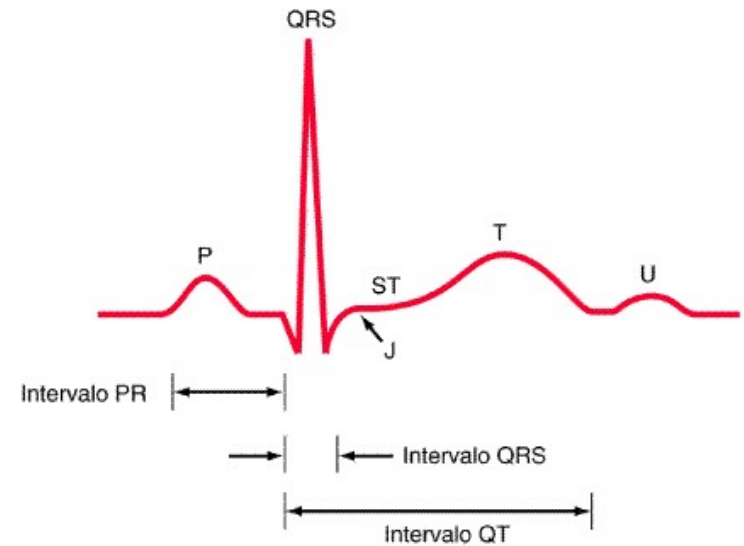
✓ Inici del nòdul sinusal → Inici activació ventricular

✓ Duració normal $> 0,12$ seg.
 $< 0,2$ seg.



ONES DE L'ECG

SEGMENT ST



✓ Final de la despolarització ventricular



començament de la repolarització ventricular



RITME SINUSAL

- ❑ Els impulsos elèctrics que despolaritzen el cor s'originen en el **node sinusal**. És el marcapàs natural del cor
- ❑ Situat a l'aurícula dreta sota la vena cava superior

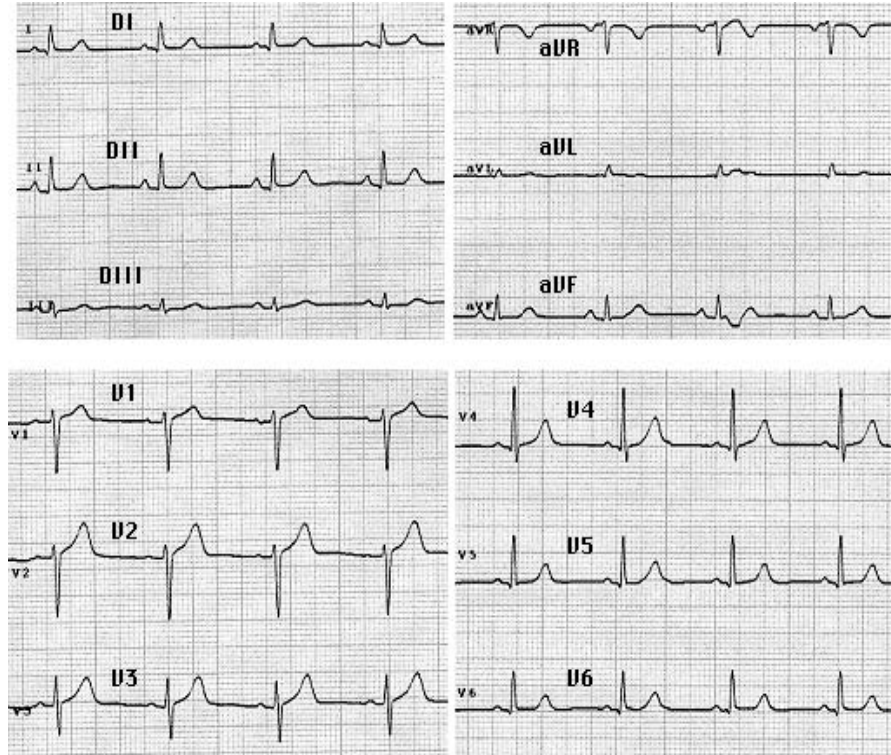
ARÍTMIA



no és ritme sinusal



RITME SINUSAL



- Ritme regular
- FC de 60-100 x'
- Ones P prèvies a qRS
- PR : 0,12-0,20 seg (3-5 q)
- QRS : 0,08-0,10 seg (2-3 q)



ARÍTMIES CARDÍAQUES

Definició:

Les arítmies cardíacas són tots aquells trastorns que interfereixen en el ritme normal de generació (automatisme) o propagació (vies de conducció) dels impulsos elèctrics.



ARÍTMIES CARDÍAQUES

TOLERÀNCIA DE LES ARÍTMIES

- Conscient o no
- Hemodinàmia
- Com la tolera
- Presència de pols
- Origen ventricular o auricular
- FC ràpides/lentes



ARÍTMIES CARDÍAQUES

CLASSIFICACIÓ DE LES ARÍTMIES

Hiperactives : ritme que s'avança al ritme sinusal
i pren el comandament del cor

Hipoactives : es presenten en forma de ritmes lents



ARÍTMIES CARDÍAQUES

HIPERACTIVES

Extrasístoles

Taquicàrdia

Fibril·lació/flutter

Auricular
i
ventricular



ARÍTMIES CARDÍAQUES

HIPOACTIVES

- ❑ Bradicàrdia

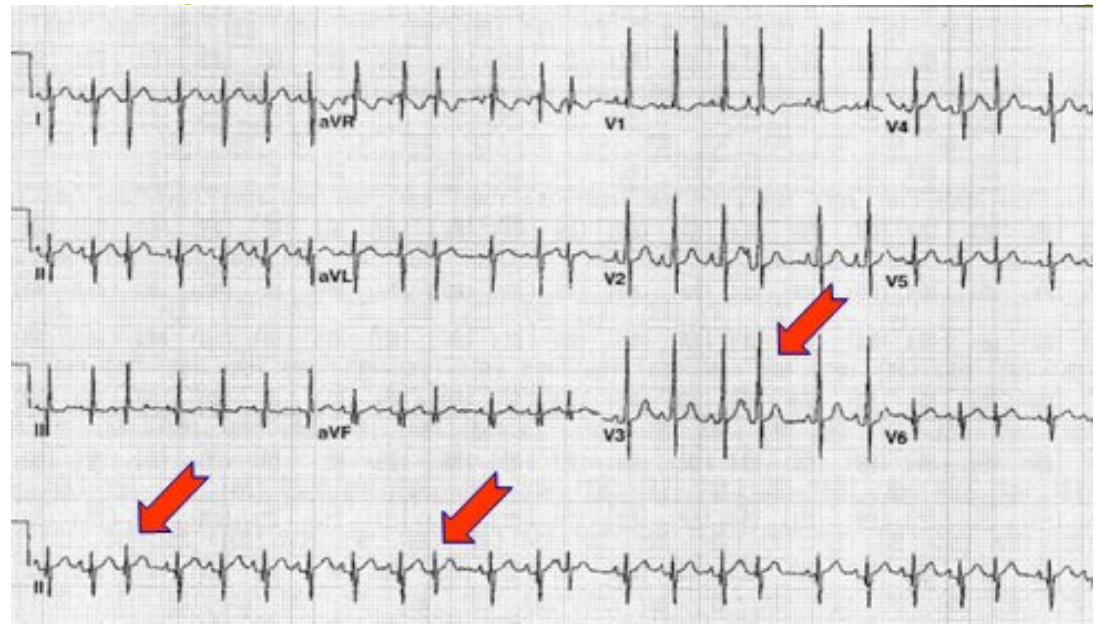
- ❑ Bloqueig A-V :
 - Bloqueig A-V 1^o
 - Bloqueig A-V 2^o
 - Mobitz 1 (wenckebach)
 - Mobitz 2
 - Bloqueig A-V 3^o



ARÍTMIES HIPERACTIVES

EXTRASÍSTOLE AURICULAR

- Despolaritzacions auriculars prematures seguida de pausa compensatòria
- Diverses morfologies de l'ona auricular (P')
- Ritme irregular
- FC normal

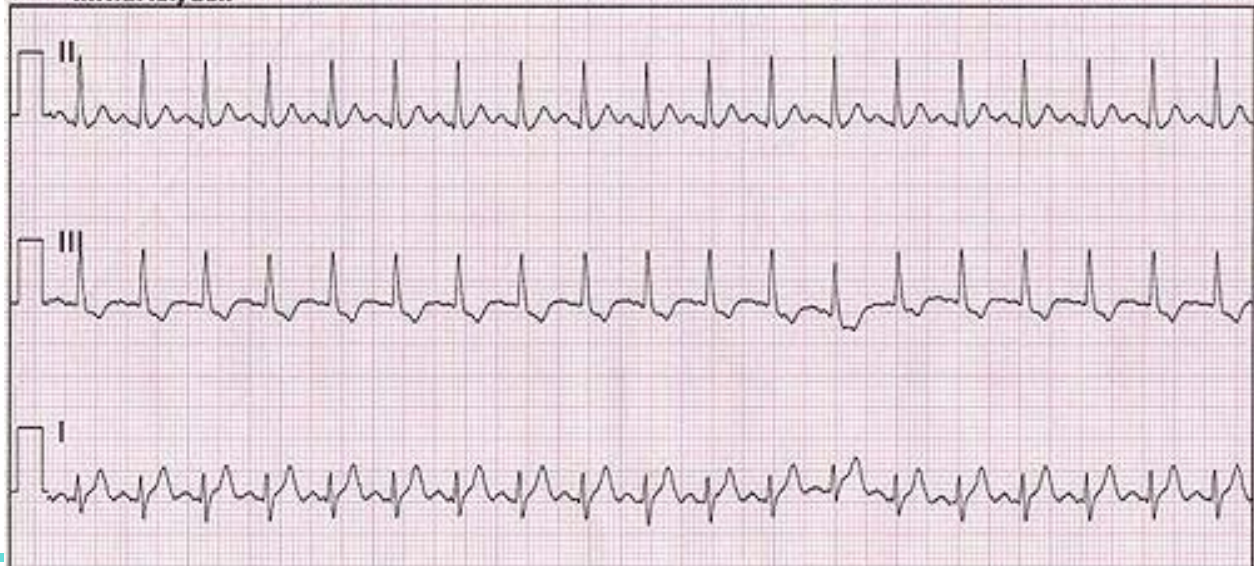




ARÍTMIES HIPERACTIVES

TAQUICÀRDIA SINUSAL

- FC >100x' (exercici, febre, dolor ...)
- Ona P després de qRS
- qRS normal (0,08-0,12 seg)
- PR normal que s'escurça a l'augmentar la FC
- Instaauració no és brusca

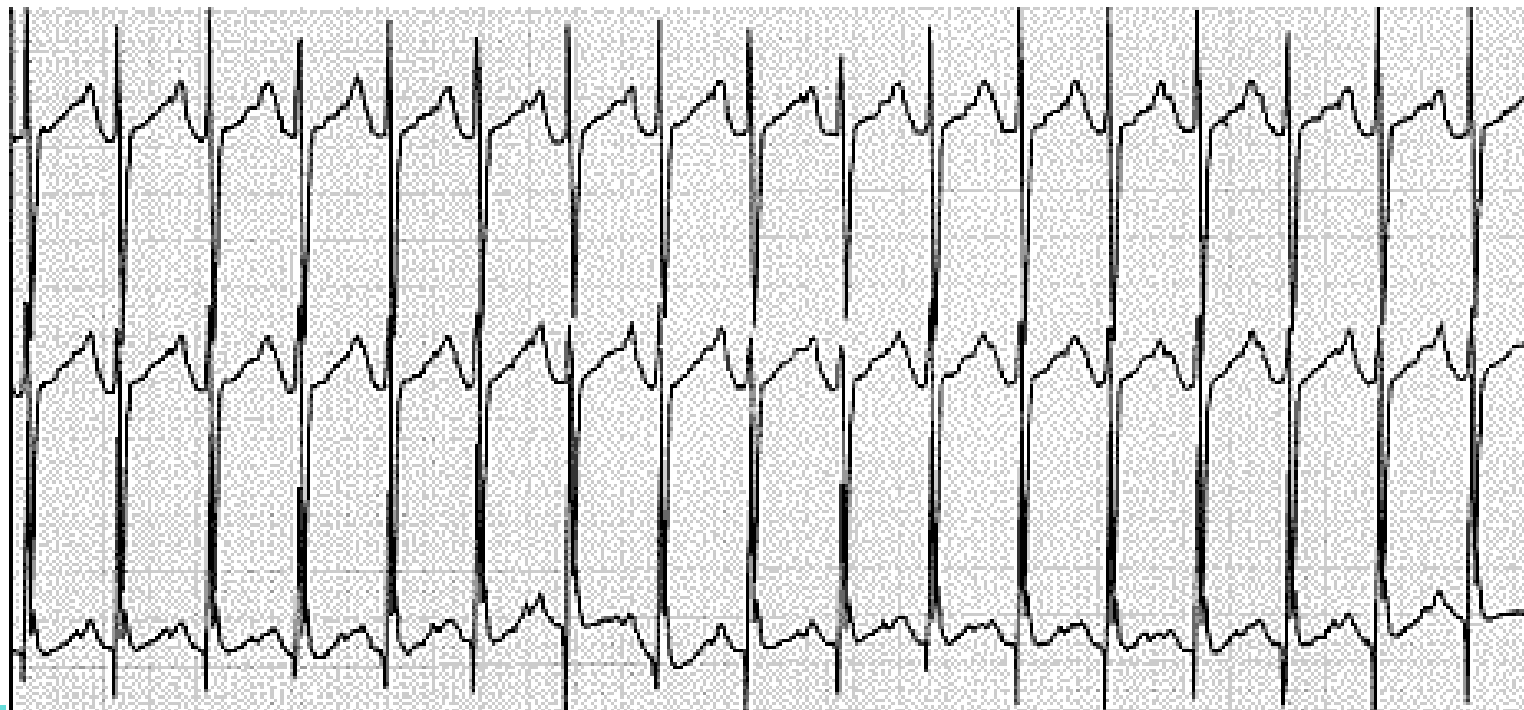




ARÍTMIES HIPERACTIVES

TAQUICÀRDIA AURICULAR

- Focus ectòpic de l'aurícula
- L'ona P freqüentment munta sobre l'ona T precedent
- FC : 160x'-240x'

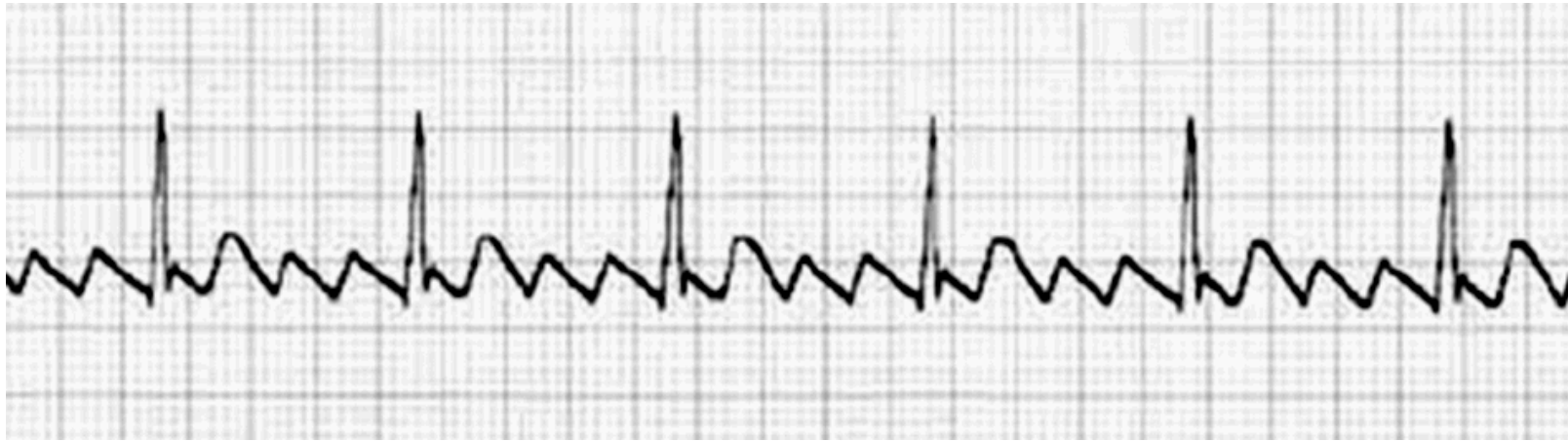



ARÍTMIES HIPERACTIVES

FLUTTER AURICULAR

- Moviment ondulatori circular de les aurícules
- FC auricular regular de 300x' (conducció A-V 2:1,3:1...)
- Presència d'ones F (dents de serra)
- Tto. cardioversió

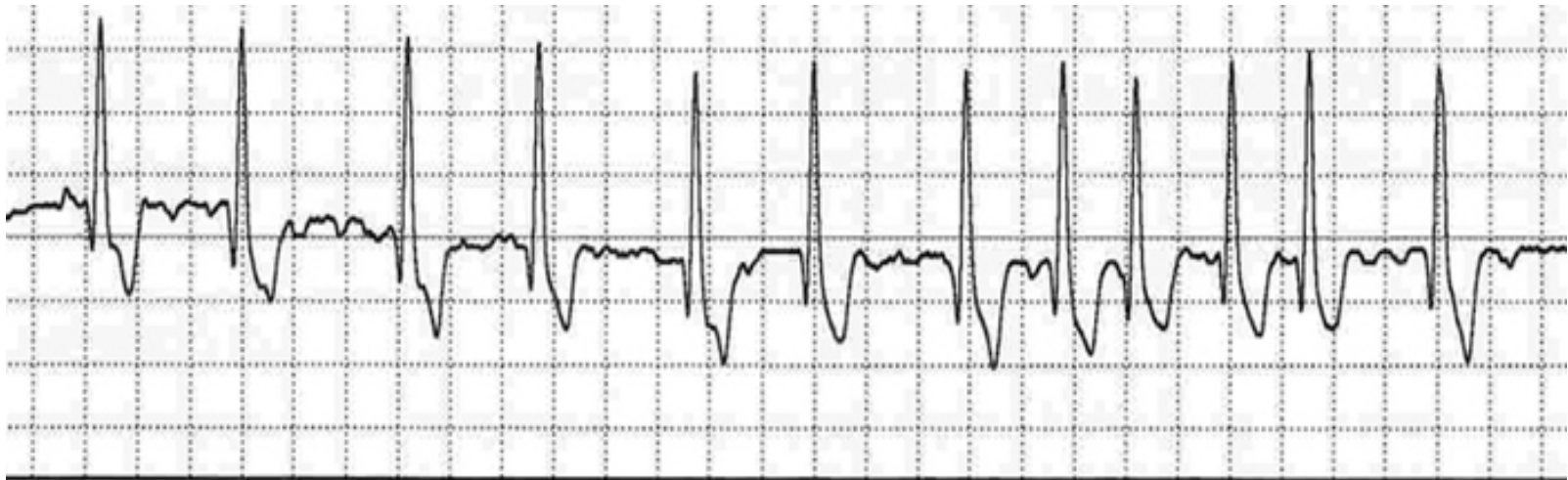



ARÍTMIES HIPERACTIVES

FIBRIL·LACIÓ AURICULAR (FA)

- Multitud de focus ectòpics auriculars
- FC : 400x'-800x' (auricular)
- Ritme irregular
- Conducció als ventricles completament irregular

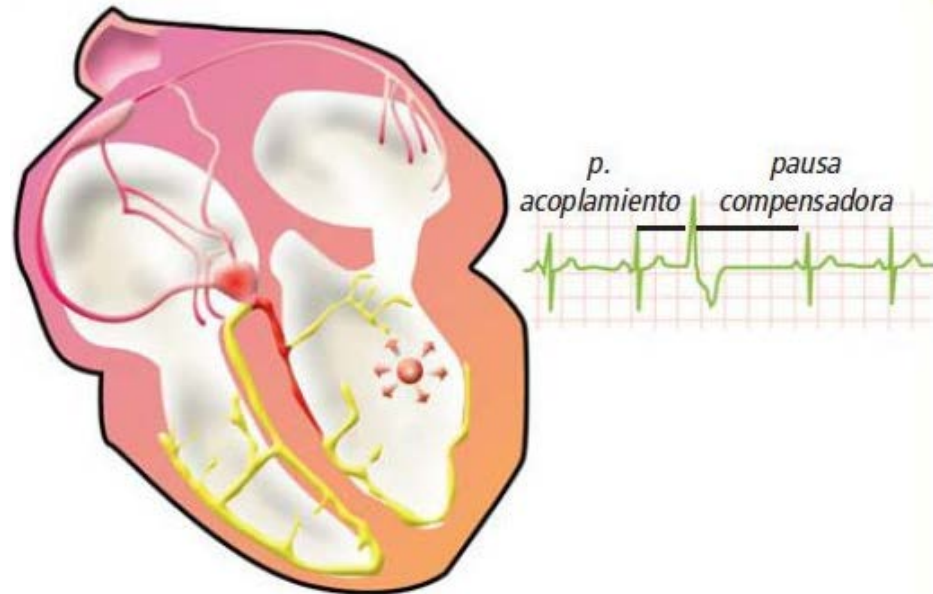




ARÍTMIES HIPERACTIVES

EXTRASÍSTOLE VENTRICULAR

- Batecs avançats amb origen als ventricles
- Hi ha pausa compensatòria
- QRS amples ($>0,12$)
- No hi ha ona P
- L'ona T sol estar en sentit invers al QRS

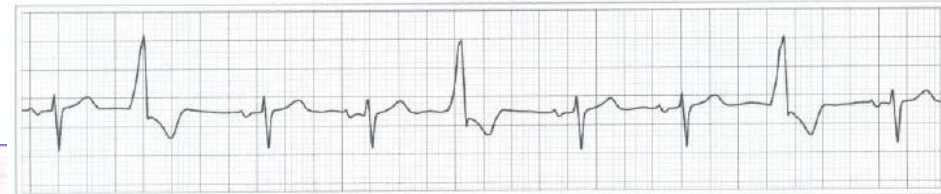




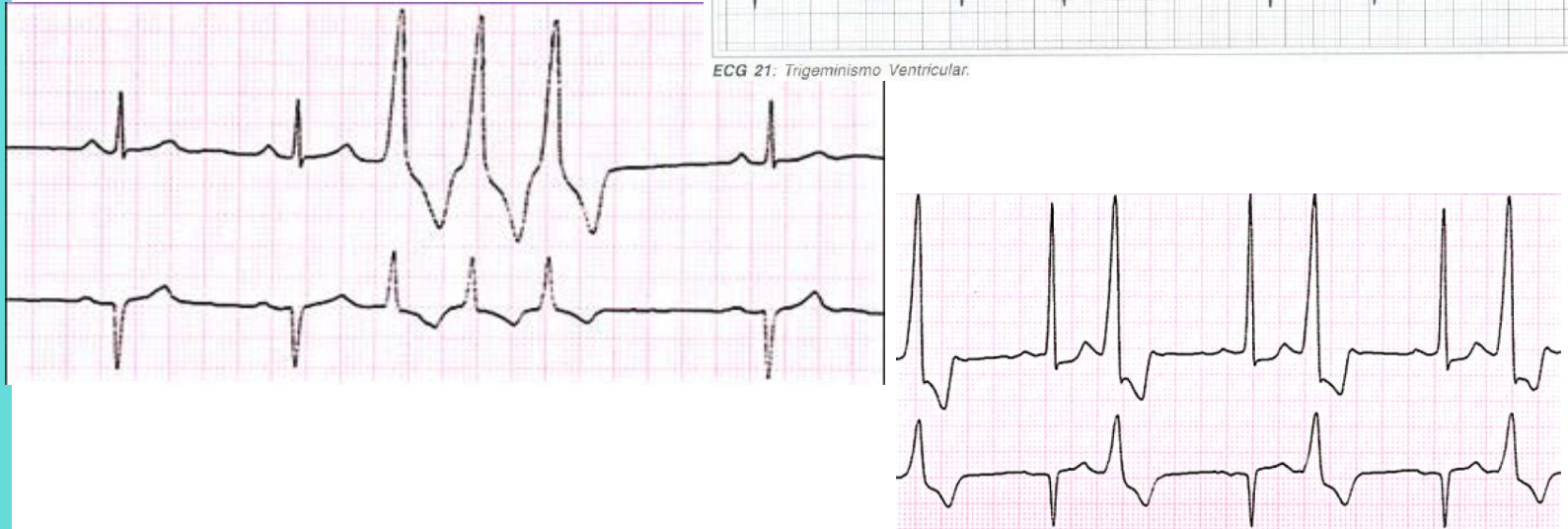ARÍTMIES HIPERACTIVES

EXTRASÍSTOLE VENTRICULAR

- Bigeminisme 1QRS normal i 1 extra
- Trigeminisme 2 QRS normals i 1 extra
- Pareats
- Triplets



ECG 21: Trigeminismo Ventricular.

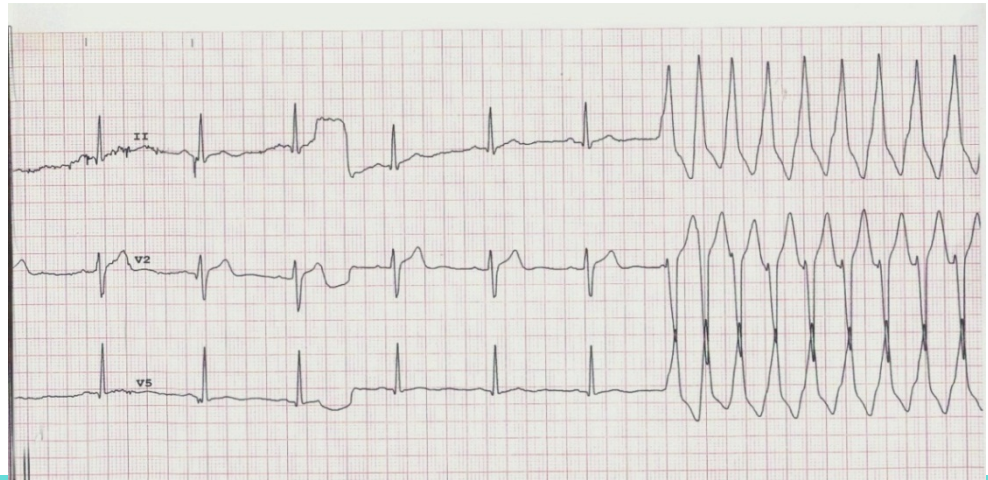




ARÍTMIES HIPERACTIVES

TAQUICÀRDIA VENTRICULAR

- Ritme ràpid i regular .FC 130-180x' (ventricular)
- QRS ample. Absència ona P. T oposada a QRS
- TV sostingudes (més de 30seg)
- TV autolimitades (inici i final bruscs)
- Comprovar que hi ha pols.
- Actuació ràpida
- Precursora de la **Fibril·lació Ventricular**

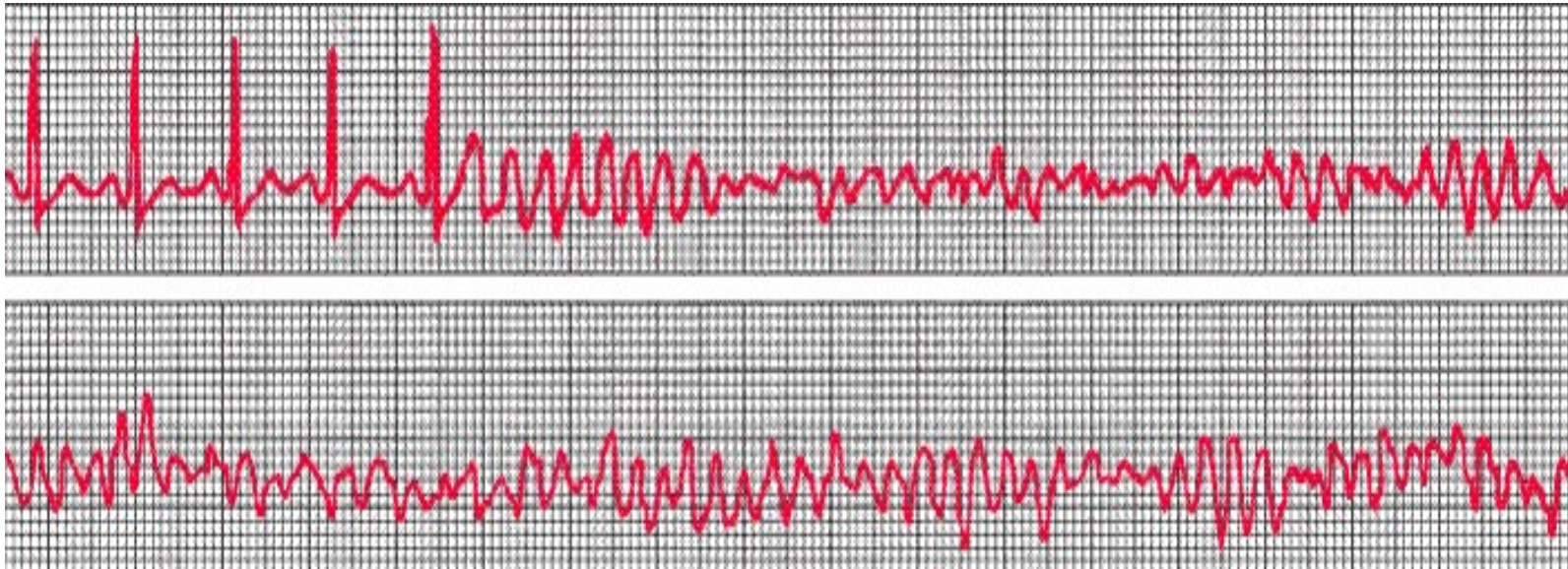




ARÍTMIES HIPERACTIVES

FIBRIL·LACIÓ VENTRICULAR

- Despolarització caòtica i incoordinada dels ventricles
- EQUIVALENT A ATURADA CARDÍACA
- DESFIBRIL·LACIÓ URGENT

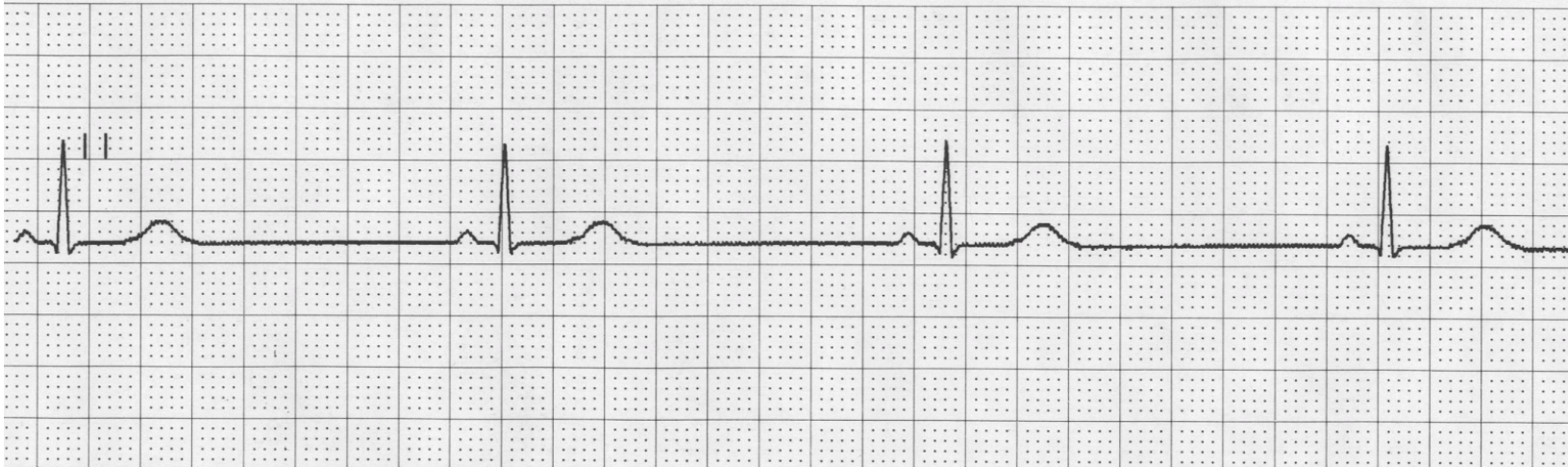




ARÍTMIES HIPOACTIVES

BRADICÀRDIA SINUSAL

- Ritme sinusal amb $FC < 60x'$
- Per sota de $40x'$ pot donar símptomes
- Atletes i edat avançada

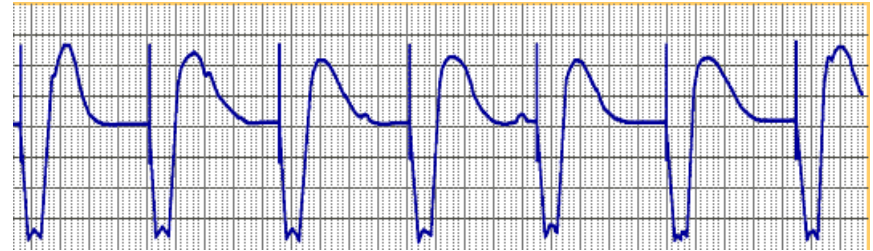




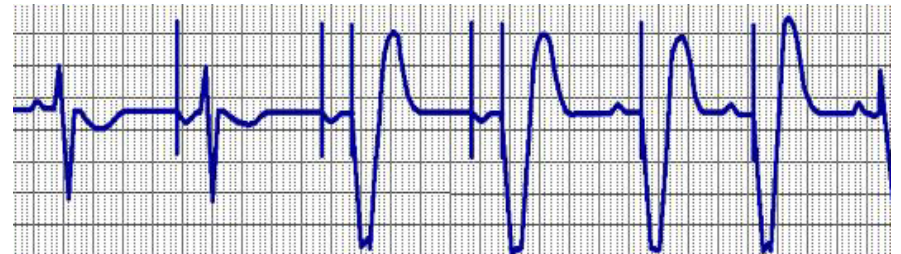
MARCAPASOS

FUNCIONAMENT DEL MCP

- Monocamerals
(aurícula o ventricle)



- Bicamerals
(aurícula i ventricle)

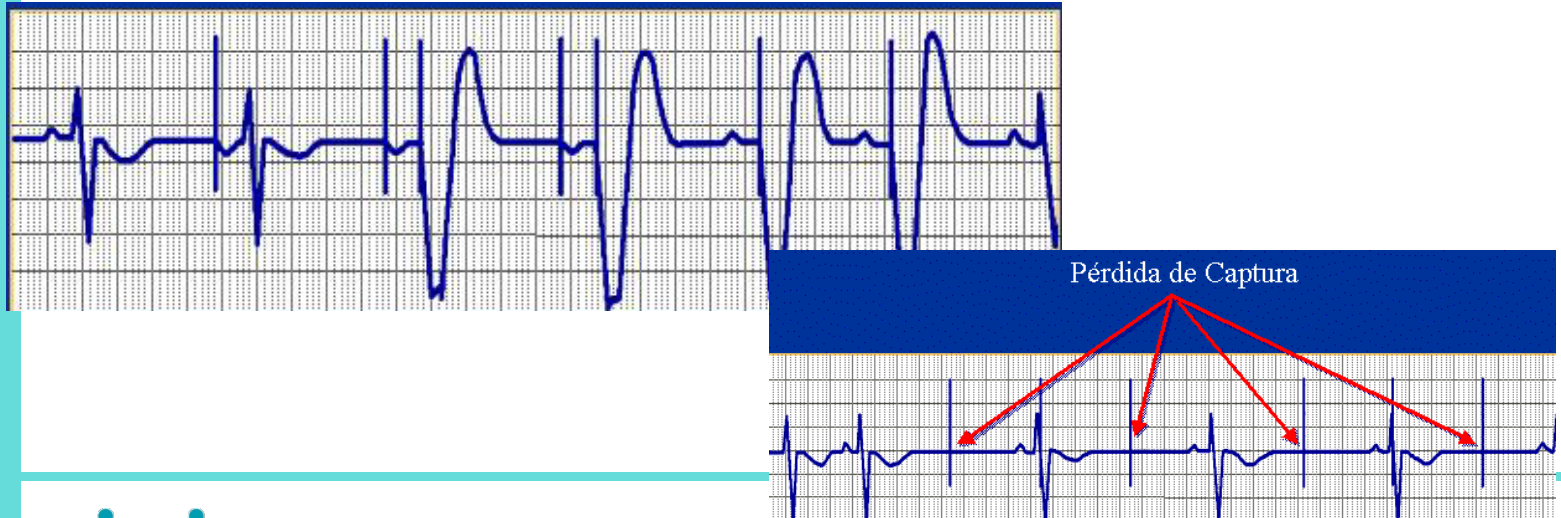



MARCAPASOS

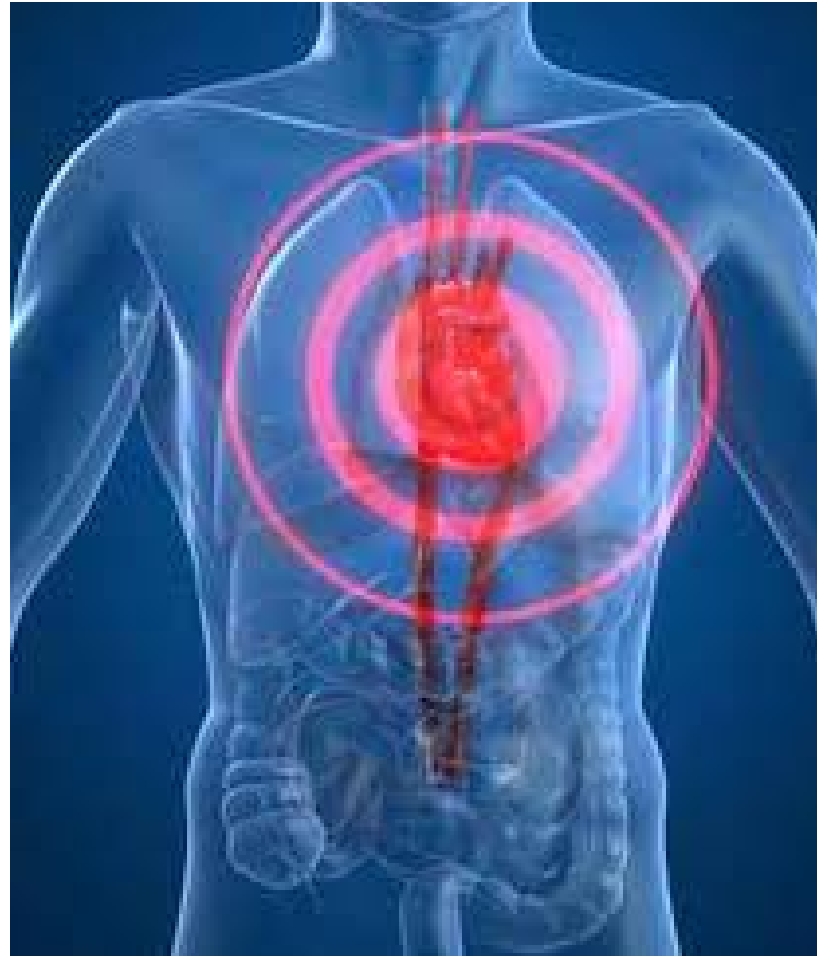CURES D'INFERMERIA

- Immobilització durant 24 h. (ESE)
- Control hematoma
- **Control de la FC programada**
- **Registre de l'ECG amb l'espícula d'estimulació**
- Nivell de consciència per mal funcionament del MCP





Mort cel·lular cardíaca o Infart del miocardi.





Síndrome Coronari Agut (SCA)

Principals factors de risc

1. HTA
2. DLP
3. Diabetis
4. Tabaquisme
5. Antecedents familiars cardiopatia



Dolor Toràctic : Respiratori

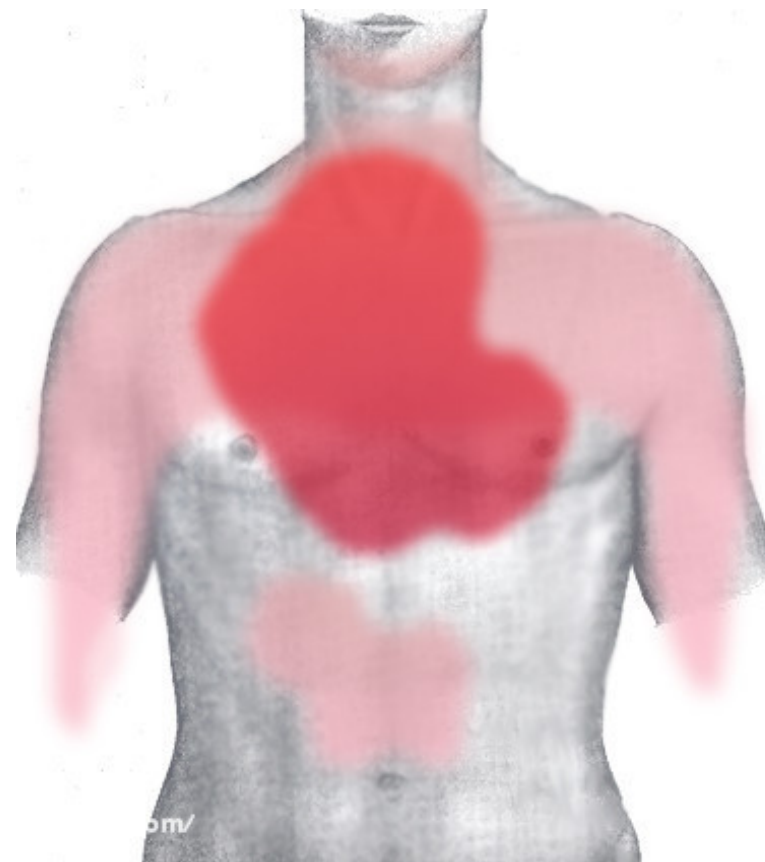
- Preguntes que farem per diferenciar amb dolor cardíac...
 - Es defineix com a dolor punxant localitzat?
 - Es modifica amb la respiració?



Dolor Toràctic Cardiovascular

□ Isquèmic :

– Àngor / IAM





Dolor toràctic:

Cardíac Isquèmic

- ❑ Forma Inici
 - Aguda
- ❑ Intensitat (És criteri subjectiu)
 - Alta o molt alta
- ❑ Qualitat
 - Opressió
 - Constricció o desgarrament
 - Pes
 - Tap
 - Cansament



Dolor toràctic:

Cardíac Isquèmic

- Duració
 - Desde minuts a hores
- Desencadenants
 - Esforç
 - Fred
 - Tensió emocional
 - Digestió



Dolor toràctic: Cardíac Isquèmic

Factors Modificants

- Que **empitjoren** el dolor:
 - Esforç
 - Decúbit supí
 - Període post-prandial (digestió)
- Que **milloren** el dolor:
 - Repós
 - NTG s.l



SCA: Classificació

-El SCA engloba les manifestacions d'un procés fisiopatològic progressiu.

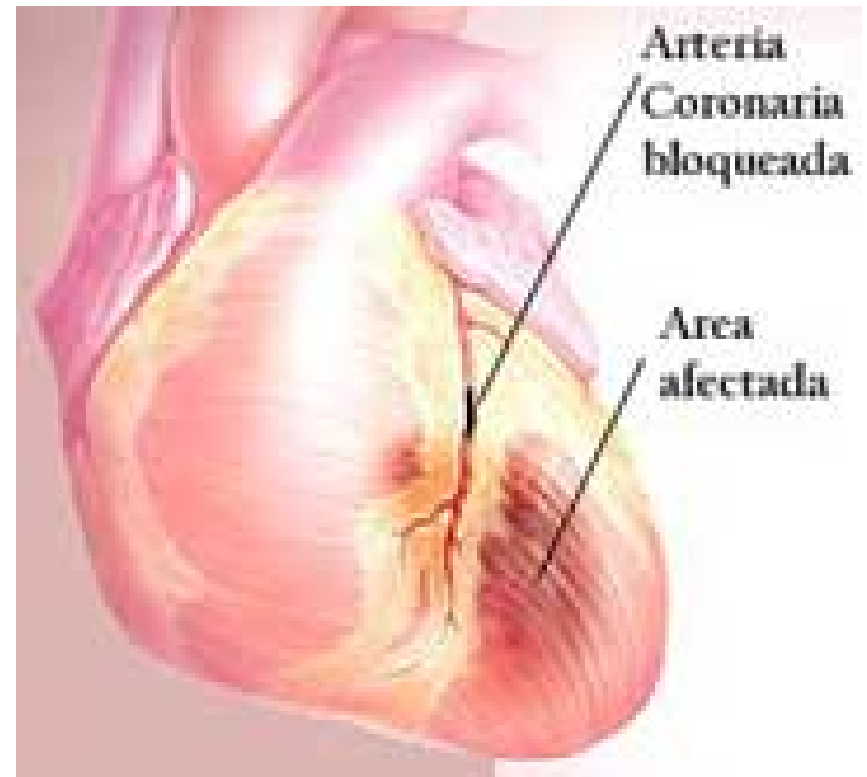
Actualment distingirem entre:

- SCA amb elevació del ST (SCAEST)
- SCA sense elevació del ST (SCASEST)



SCAEST

- Nosaltres ens centrarem en el SCAEST o Infart transmural, es a dir, **que afecta a tota la paret del cor.**

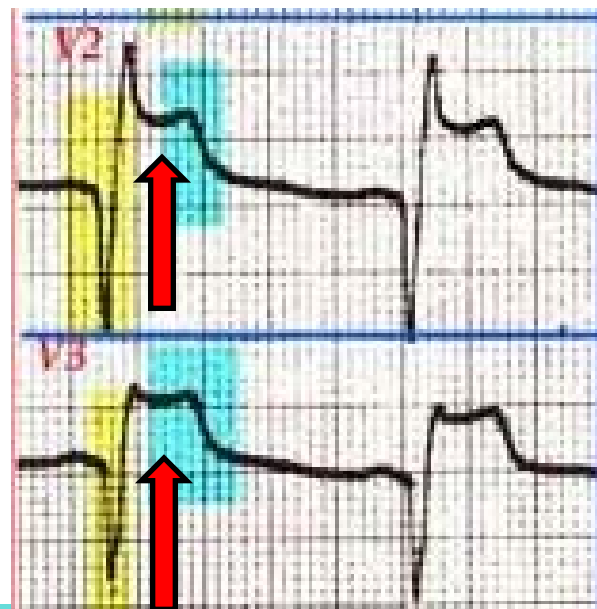
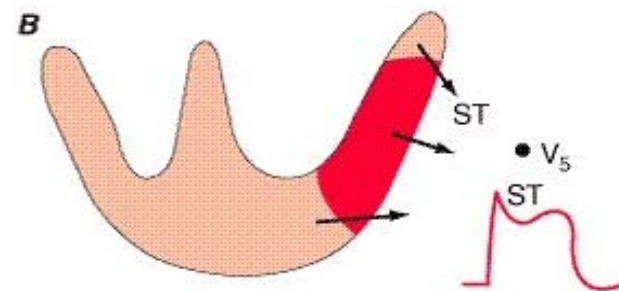




Mort cel·lular del miocardi

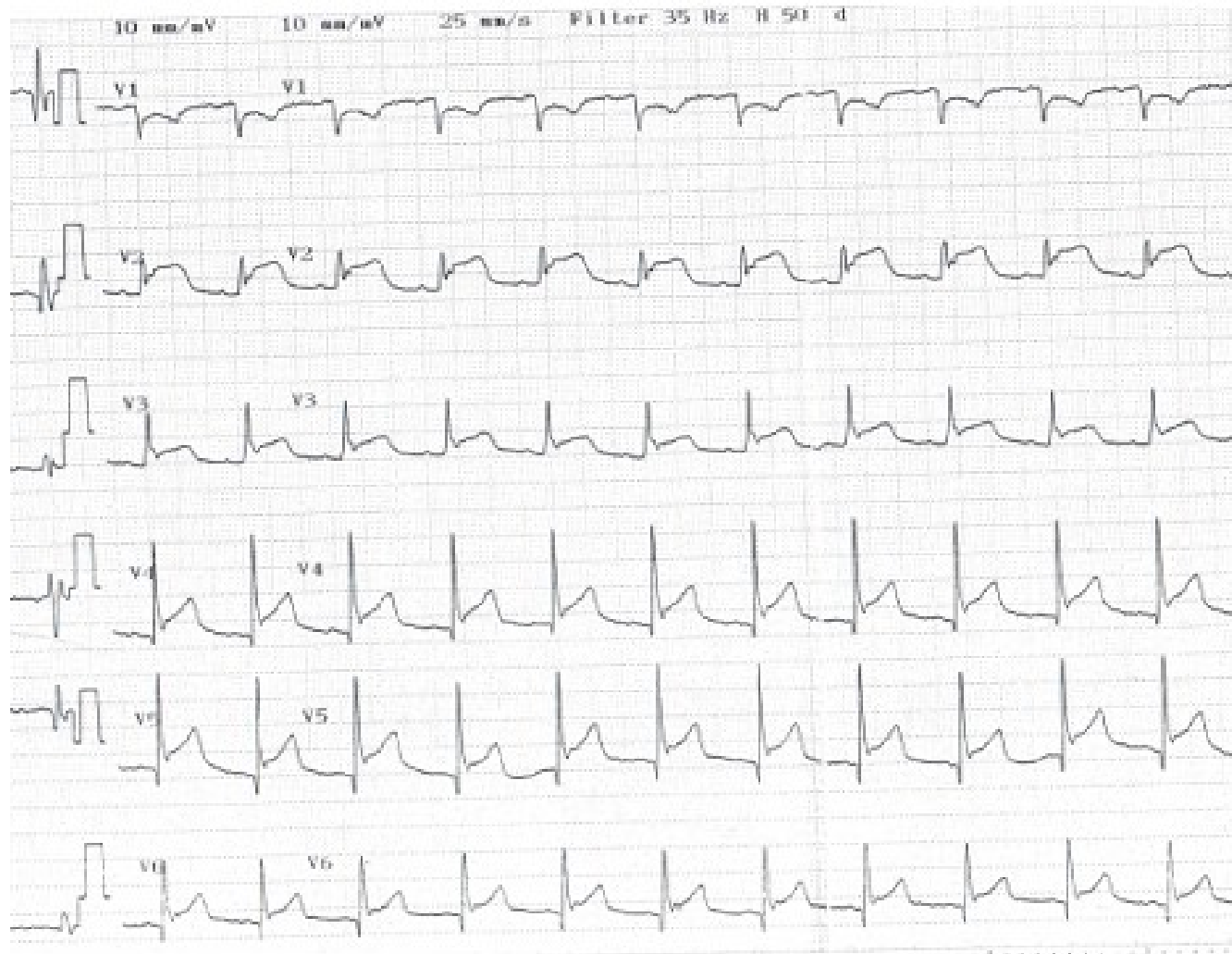
Valorable si ST:

- Supradesnivellat.
- + 1 mm





Exemples





RUTINA DE LA INTERPRETACIÓ A L'ECG

- Ritme regular / irregular
- FC de 60-100 x'
- Ones P (0,08-0,12) prèvies a qRS (sinusal)
- PR : 0,12-0,20 seg (3-5 q) (bloqueig)
- QRS : 0,08-0,10 seg (2-3 q) (ample / estret)
- ST (nivellat) (infra / supradesnivellat) (IAM)



TOPOGRAFIA DE LES DERIVADES

- DI, aVL (LATERAL ESQUERRA ALT)
- DII, DIII, aVF (INFERIOR)
- aVR (LATERAL DRET ALT)
- V1-V2 (SEPTAL)
- V3-V4 (ANTERIOR)
- V5-V6 (LATERAL BAIX O APICAL)