

Tema: “Repàs” d’ECG

HGVic

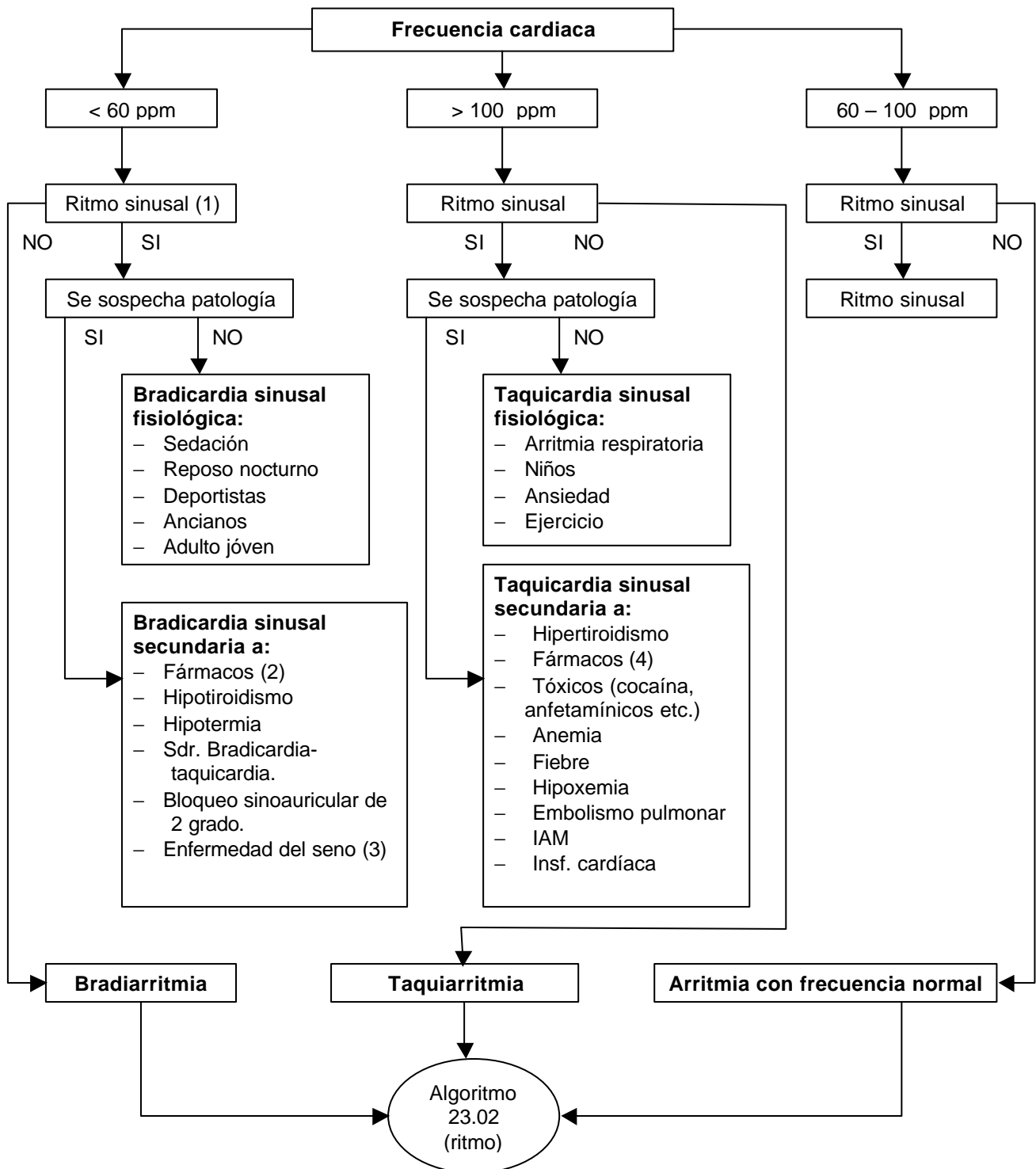
Divendres 19 de setembre del 2003

Continguts:

Lectura sistemàtica del ECG:

- **Freqüència cardíaca**
- **Ritme**
 - **Sinusal**
 - **Alteració del ritme**
- **Eix elèctric**
- **Ona p**
- **Intèrval P-R**
- **Complexe QRS**
- **Segment ST**
- **Ona T**
- **Intèrval QT**
- **Ona U**

**“Guía de Ayuda al Diagnóstico en Atención Primaria”.
semFYC. 2003 (pendent d’edició)**



Notas:

(1) Criterios de ritmo sinusal:

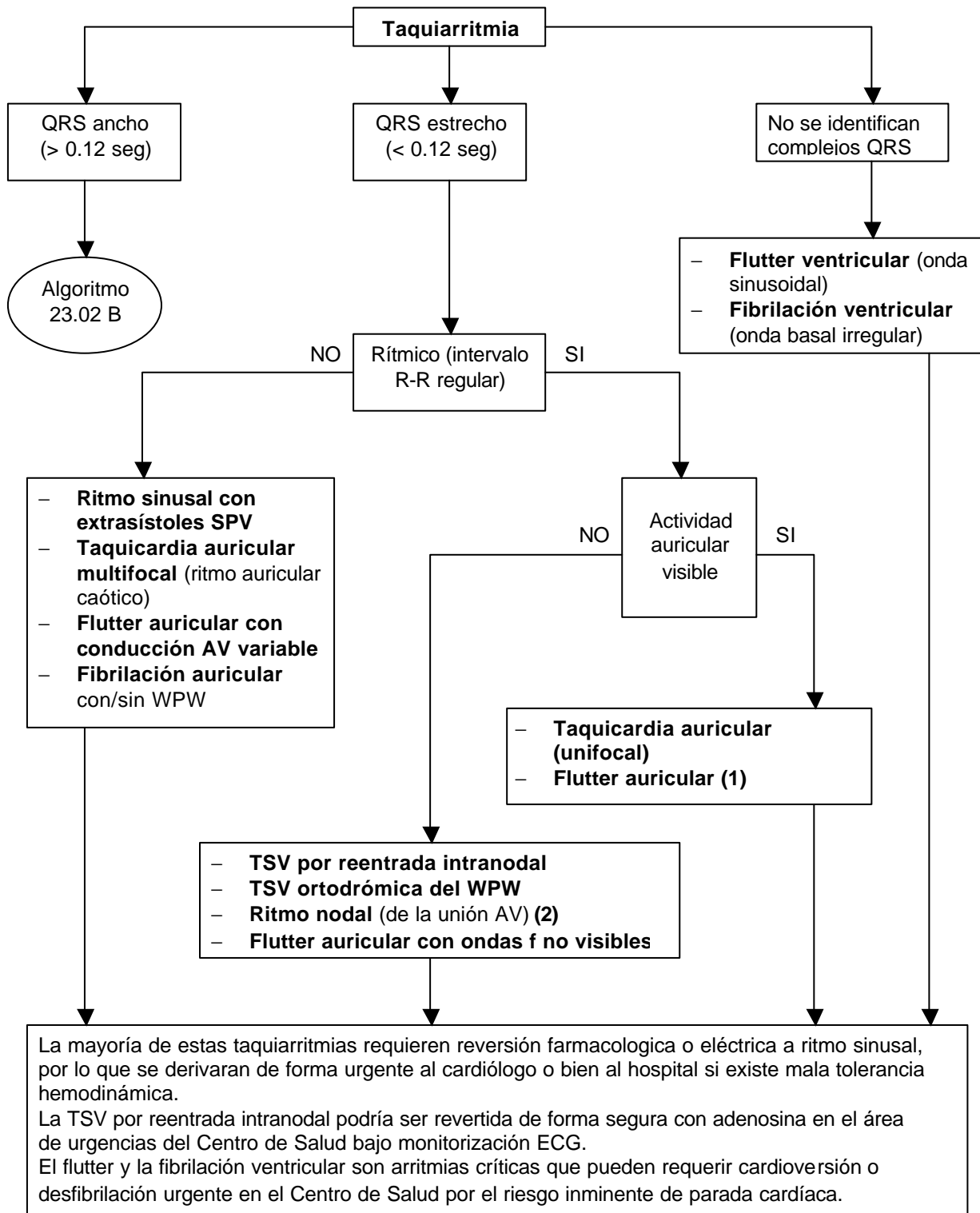
- Onda P sinusal: positiva en DI, DII, aVF y de V2 a V6. Negativa en aVR.
- Cada P seguida de un complejo QRS
- Intervalo P-R constante y ≥ 0.12 seg.

(2) Fármacos bradicardizantes: B-bloqueantes (también en colirios), digoxina, verapamilo, diltiacem.

(3) Sospecharla en ancianos con bradicardia sintomática.

(4) Fármacos taquicardizantes: adrenalina, efedrina y pseudoefedrina, atropina, desconjestivos nasales.

Abreviaturas: ppm: pulsaciones por minuto.



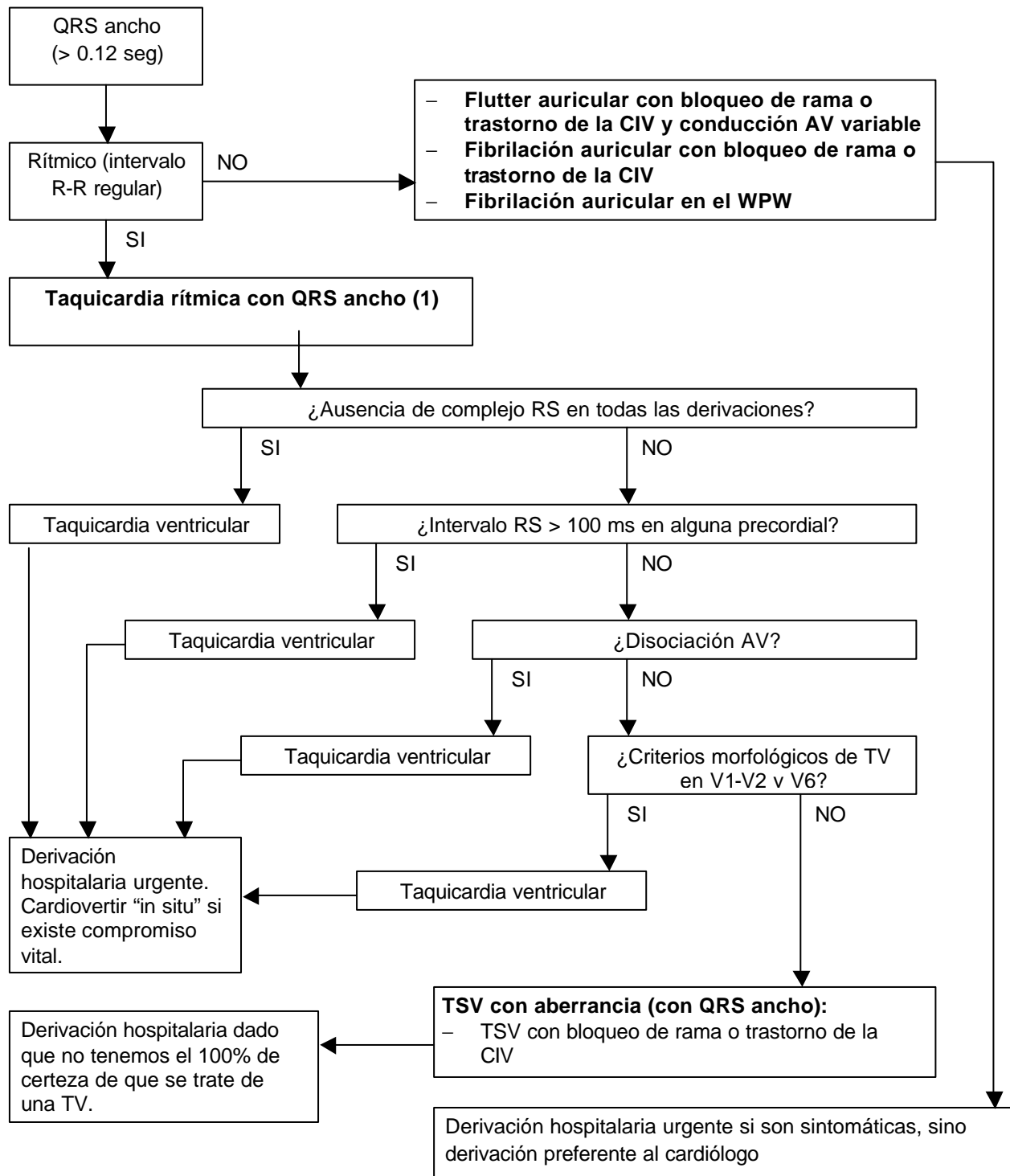
Notas:

(1) Pueden cursar con frecuencia normal si hay bloqueo AV de alto grado.

(2) Cursa con frecuencia normal

Abreviaturas: IDV: idioventricular, SPV: supraventriculares TSV: taquicardia supraventricular, TV: taquicardia ventricular, WPW: sdr. de Wolff-Parkinson-White, ,.

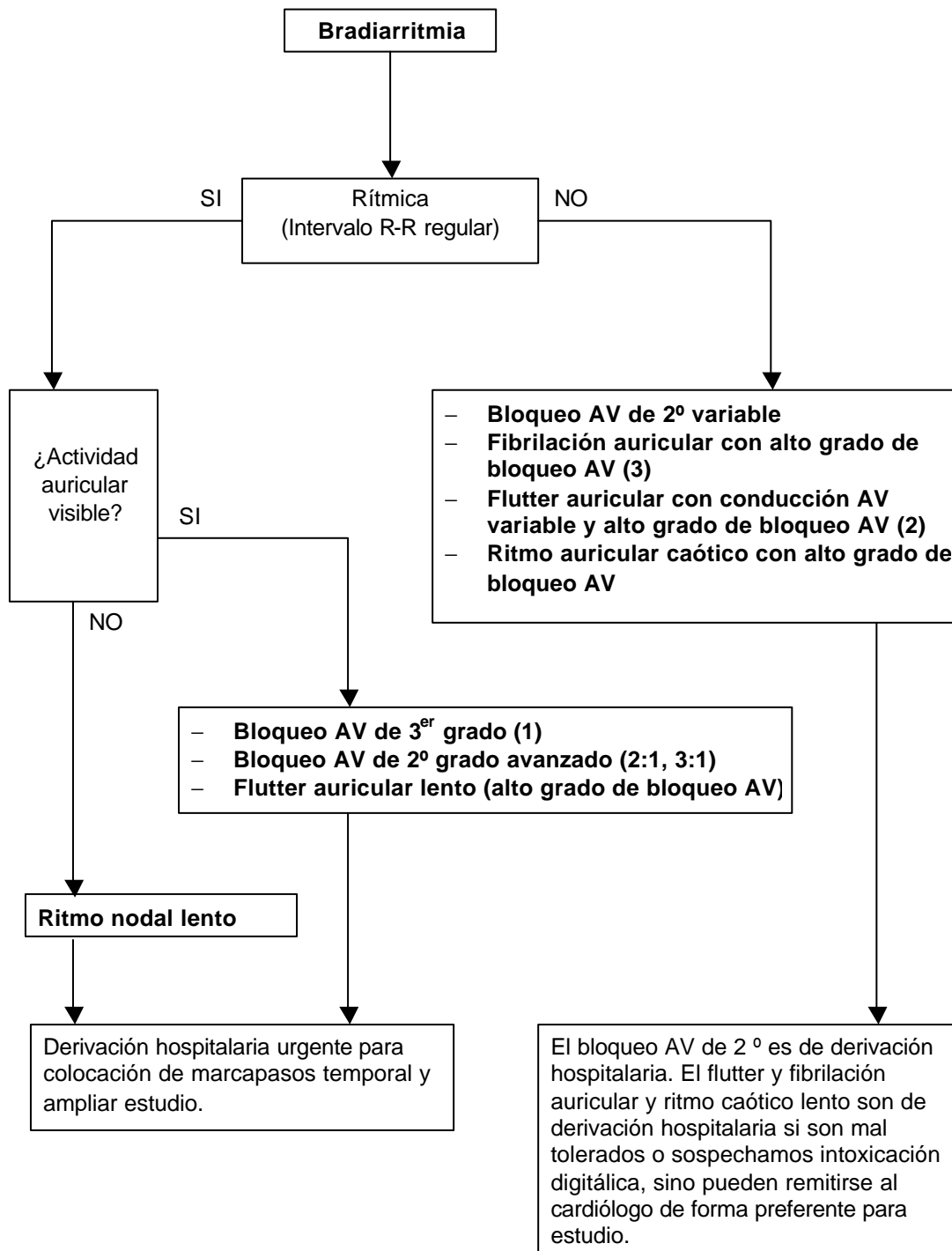
23.02 B. Estudio del ECG: ritmo (taquiarritmias) cont.



Notas:

(1) A partir del tercer paso se desarrolla el algoritmo de Brugada (1991) con cuatro escalones sucesivos para el diagnóstico diferencial entre taquicardia ventricular y TSV con conducción aberrante. Si en alguno de los pasos se cumple con el criterio para TV se hace diagnóstico y no se continúa. Si completado los cuatro pasos no se hizo diagnóstico de TV por descarte puede corresponder a una TSV. Es importante tener en cuenta que una taquicardia puede ser ventricular, aún cuando no haya cumplido ninguno de los criterios del siguiente algoritmo. La sensibilidad del algoritmo es del 98% y la especificidad del 96%. La disociación AV es el marcador indiscutido de TV. En la TV la morfología de QRS habitualmente NO corresponde a imagen típica de bloqueo de rama derecha o izquierda.

Abreviaturas. CIV: conducción intraventricular, TSV: taquicardia supraventricular, WPW: sdr. de Wolff-Parkinson-White.



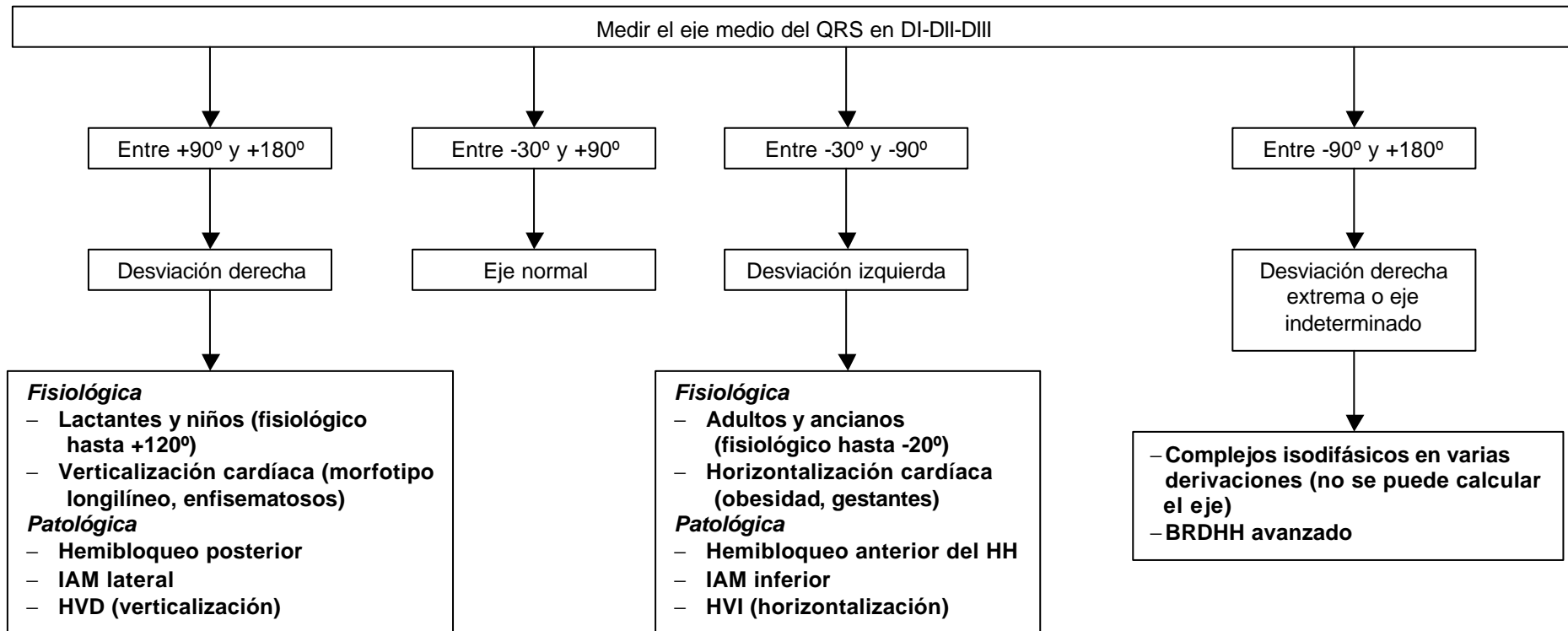
Notas:

(1) En este bloqueo observaremos un ritmo de escape nodal o ventricular

(2) En la fibrilación y flutter auricular las ondas f pueden ser no visibles.

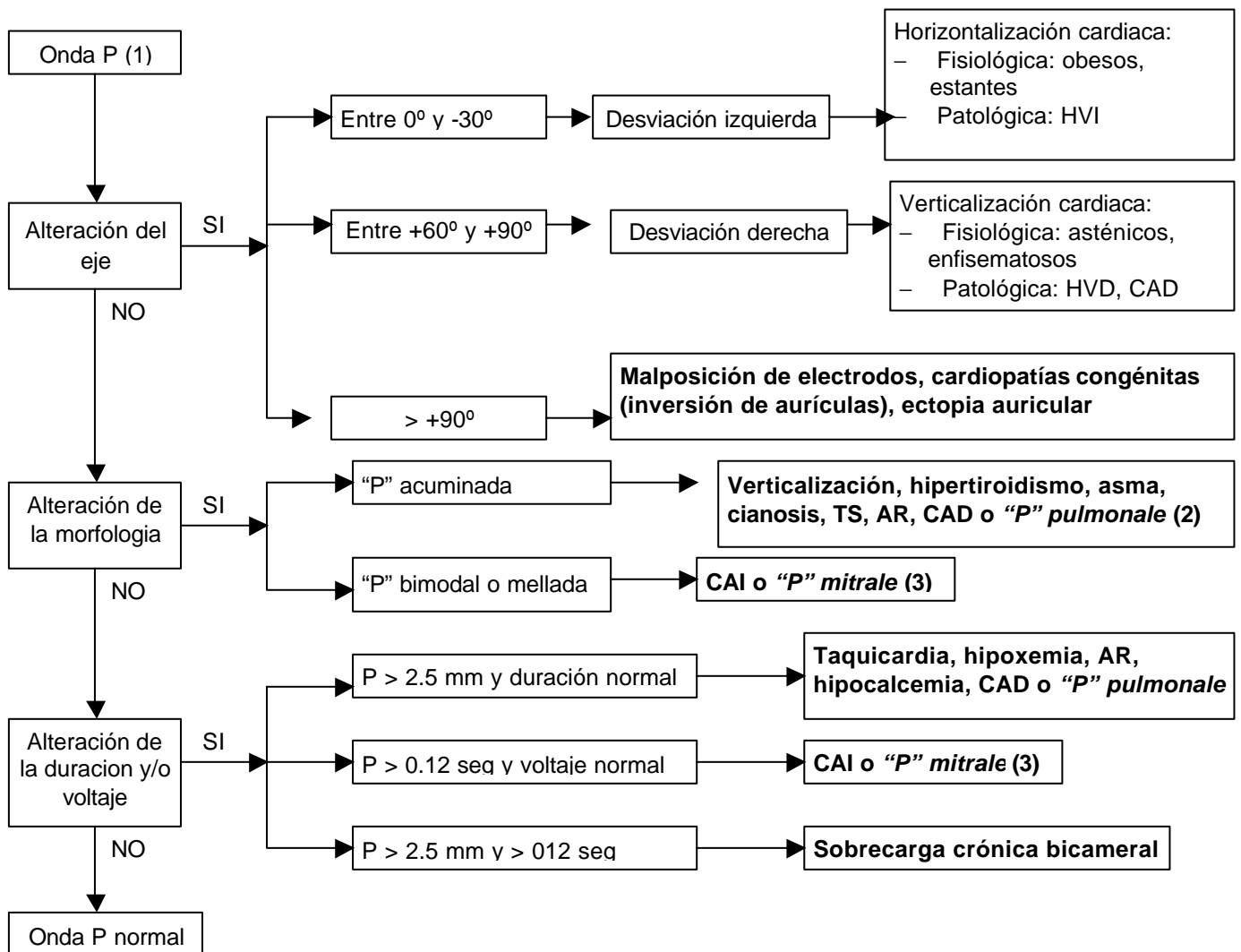
Abreviaturas: AV: auriculo ventricular.

23.03 Estudio del ECG: **posicion electrica del corazon (análisis del eje medio del QRS en el plano frontal).**
 Guia de Actuacion en Atencion Primaria: tema 23.2



Notas:

Abreviaciones. HH: haz de Hiss, VI: ventrículo izquierdo HVI: hipertrofia de ventrículo izquierdo, HVD: hipertrofia de ventrículo derecho, VD: ventrículo derecho.



Notas:

(1) Criterios de onda P normal: eje entre +30° y +90°, polaridad + en DI-DII-DIII-aVL-aVF, - en aVR, +/- en V1, + V2-V6, duración (anchura) < 0.10 seg, voltaje (altura) < 2.5 mm.

(2) Crecimiento aurícula derecha o *p pulmonale*:

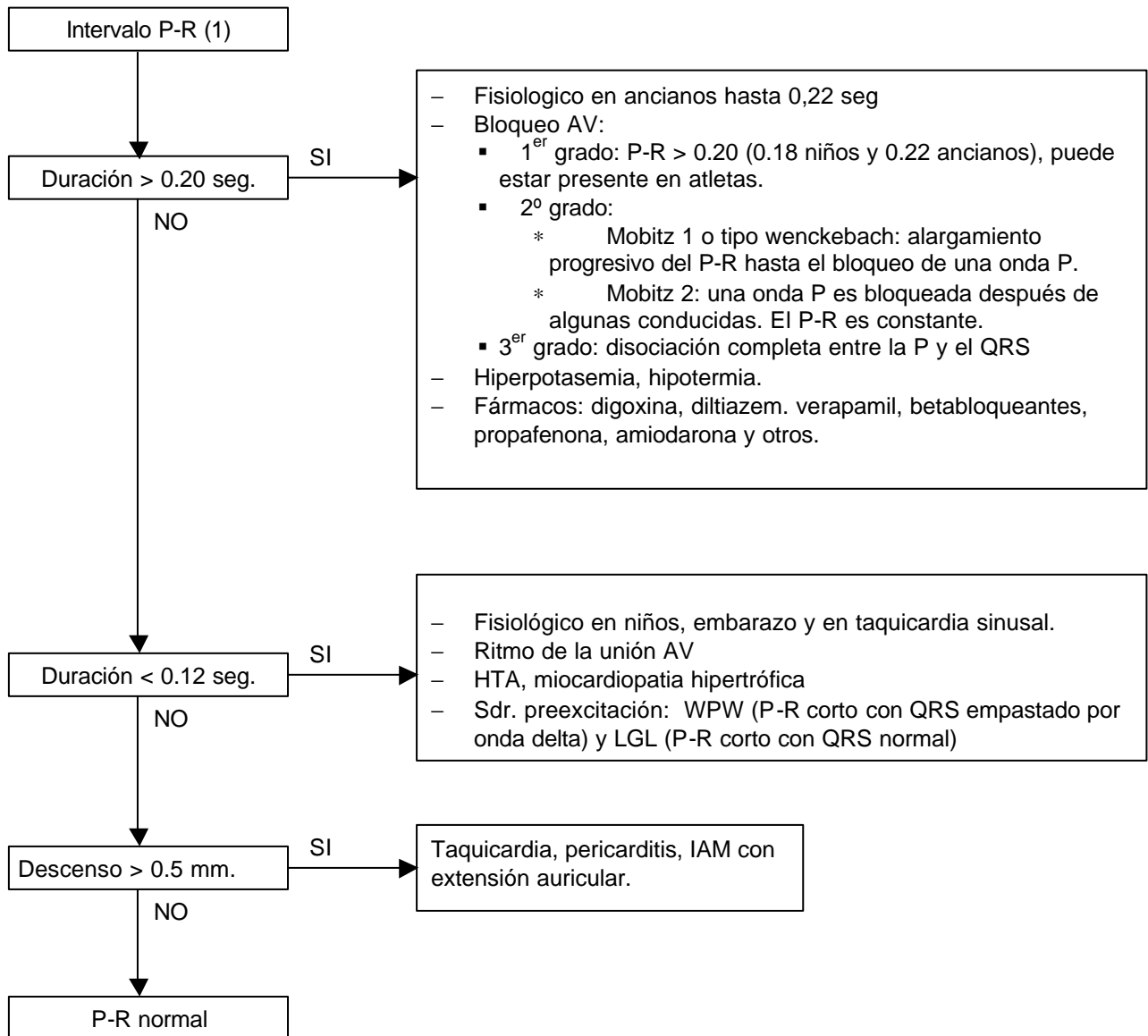
- Criterios:
 1. P > 2.5 mm en DII-III y aVF (factor predictivo principal)
 2. P bifásica en V1-V2 con aumento del componente positivo inicial
 3. Eje frontal a + 90°
 4. Relación del voltaje QRS V2/QRS V1 >4

- Presente en: EPOC con *cor pulmonale*, valvulopatía de la válvula pulmonar, tricúspide o mitral dextralizada, CIA y “P” pseudopulmonar (enfermedad coronaria o hallazgo casual no patológico).

(3) Crecimiento de aurícula izquierda o *p mitrale*:

- Criterios:
 1. P = 0.12 seg
 2. Polaridad bifásica en V1-V2 con aumento del componente negativo final de duración > 0.04 seg.
 3. Morfología mellada o bimodal
- Presente en: valvulopatía mitral y en sobrecarga de VI (HTA, valvulopatía aórtica).

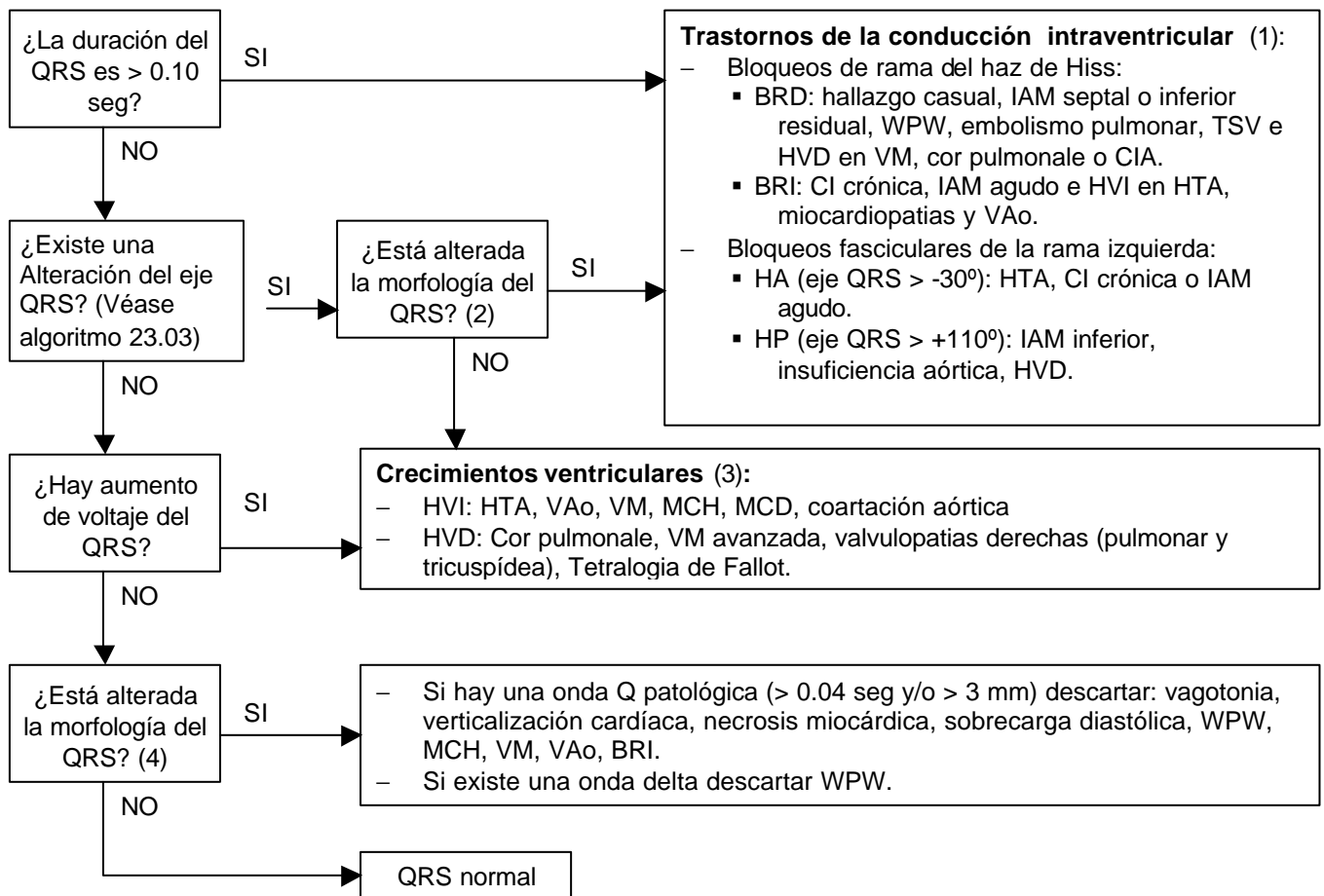
Abreviaturas. CAD: crecimiento aurícula derecha ,HVI: hipertrofia ventrículo izquierdo, HVD: hipertrofia ventrículo derecho, , TS: taquicardia sinusal, AR: arritmia respiratoria, CAI: crecimiento de aurícula izquierda.



Notas:

(1) La duración normal del P-R es de 0,12 a 0,20 seg

Abreviaturas. AV: auriculo-ventricular, LGL: síndrome de Lown-Ganong-Levine WPW: síndrome de Wolff-Parkinson-White,.



Anotaciones breves:

(1) Existe bloqueo incompleto de rama cuando el QRS está entre 0.10 y 0.12 seg. Es completo si el QRS > 0.12 seg. Los criterios de bloqueo de rama son:

| BRD | BRI |
|--|---|
| QRS > 0.12 | QRS > 0.12 |
| Imagen de rSR' en aVR, V1-V2 con onda S ancha en V5-V6 | Onda R ancha o con imagen de RR' y sin onda q en V5-V6. QS empastado en V1-V2 |
| Onda T negativa en V1-V2 | Onda T negativa en V5-V6 |

Los criterios de hemibloqueos (bloqueos fasciculares) de rama izquierda son:

| HA | HP |
|---|---|
| QRS < 0.10 seg | QRS < 0.10 |
| eje QRS > -30° | eje QRS > +110° |
| Morfología rS en DII-III y aVF y de qR en DI y aVL. | Morfología de qR en DII-III y aVF y de RS o rS en DI y aVL. |

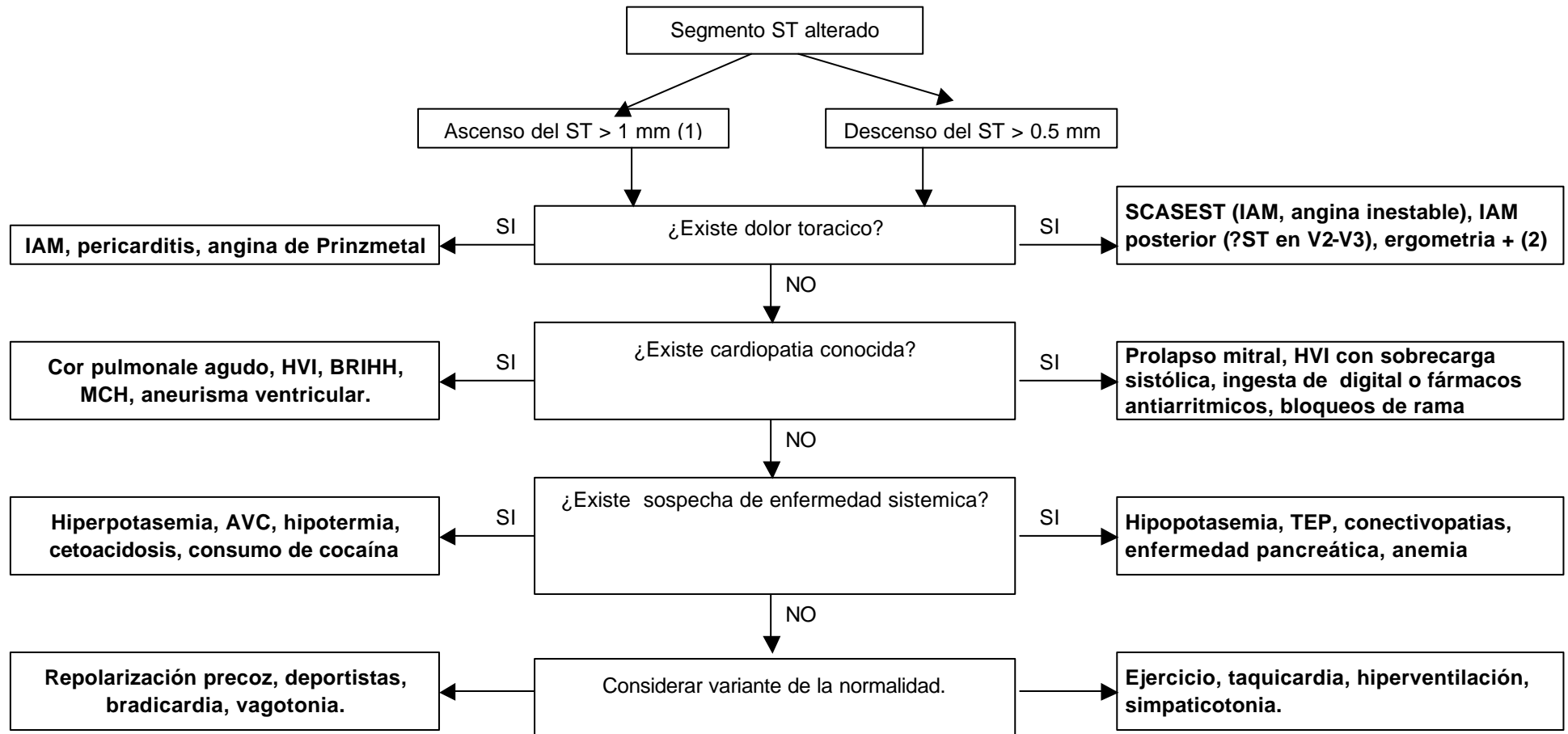
(2) Existen empastamientos o muescas en la zona media del complejo QRS

(3) Sospecharemos crecimiento ventricular si:

- HVI: R alta en derivaciones izquierdas con S profunda en derivaciones derechas + tiempo de deflexión intrínseca > 0.05 seg + signos de sobrecarga sistólica de ventrículo izquierdo + eje QRS izquierdo.
- HVD: R alta en derivaciones derechas con S profunda en derivaciones izquierdas + signos de sobrecarga sistólica de ventrículo derecho + eje QRS derecho (> 100°).

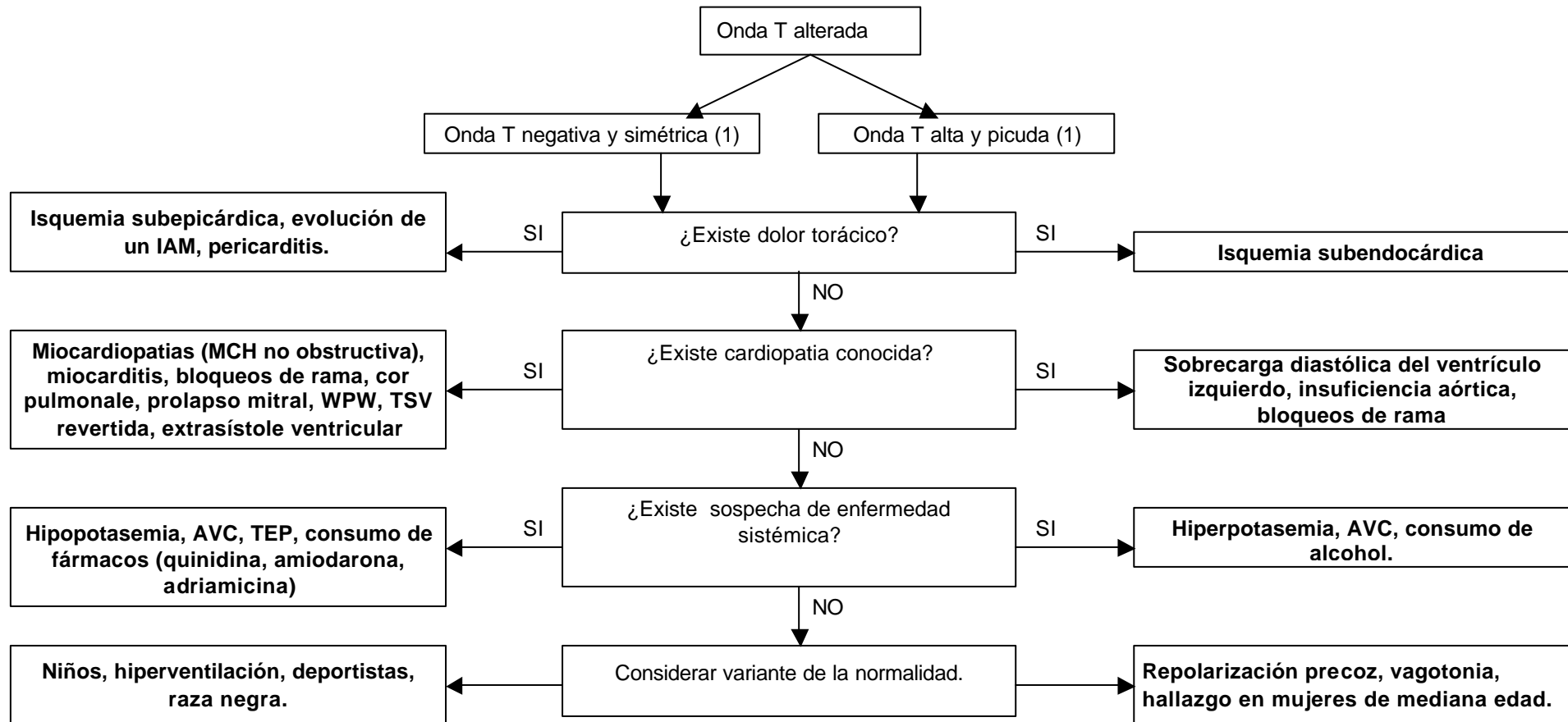
(4) Existen empastamientos o muescas en la zona inicial del complejo QRS.

Abreviaturas. BRD: bloqueo de rama derecha, WPW: sdr. de Wolf Parkinson White, TSV: taquicardia supraventricular, HVD: hipertrofia de ventrículo derecho, VM: valvulopatía mitral, CIA: comunicación interauricular, BRI: bloqueo de rama izquierda, HVI hipertrofia de ventrículo izquierdo, VAo: valvulopatía aórtica, HA: hemibloqueo anterior, HP: hemibloqueo posterior, MCH: miocardiopatía hipertrófica, MCD: miocardiopatía dilatada.



Notas:

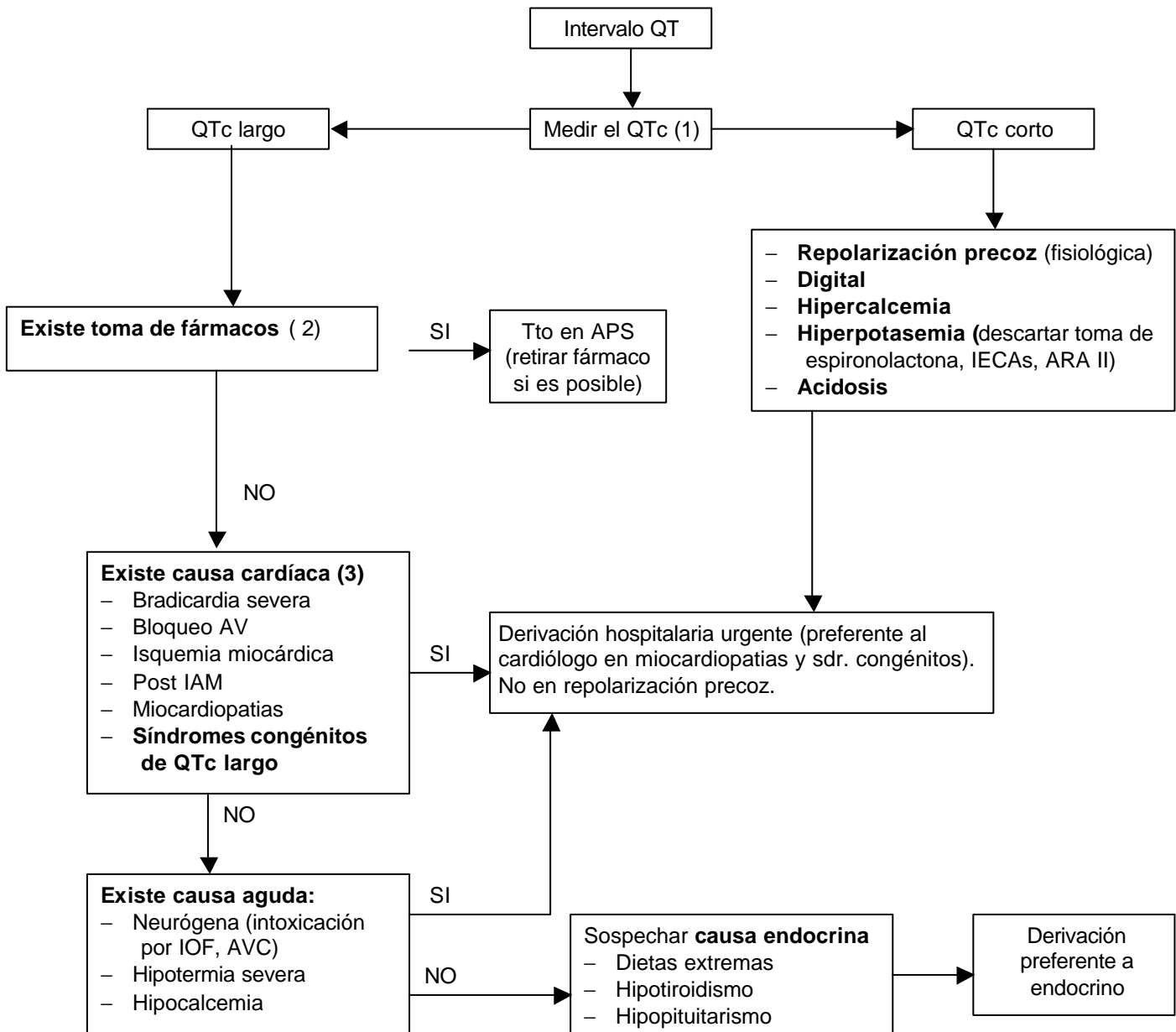
- (1) Se entiende que los diagnósticos de sospecha por la clínica y el ECG deberán corroborarse mediante las técnicas diagnósticas pertinentes. En algunos sujetos normales el segmento S-T puede presentar desniveles positivos, de concavidad superior, de hasta 1-2 mm en las derivaciones de las extremidades y de 3-4 mm en precordiales.
- (2) Un criterio de prueba de esfuerzo (ergometria) positiva es un descenso del S-T > 1mm (0,1 mV) durante la misma.



Notas:

(1) Los criterios de normalidad de la onda T son de voltaje ($T < 6$ mm en derivaciones de los miembros y < 10 mm en precordiales) y de polaridad (T positiva en DI-DII y V2-V6, T negativa en aVR y positiva o negativa en DIII, aVf, aVL y V1).

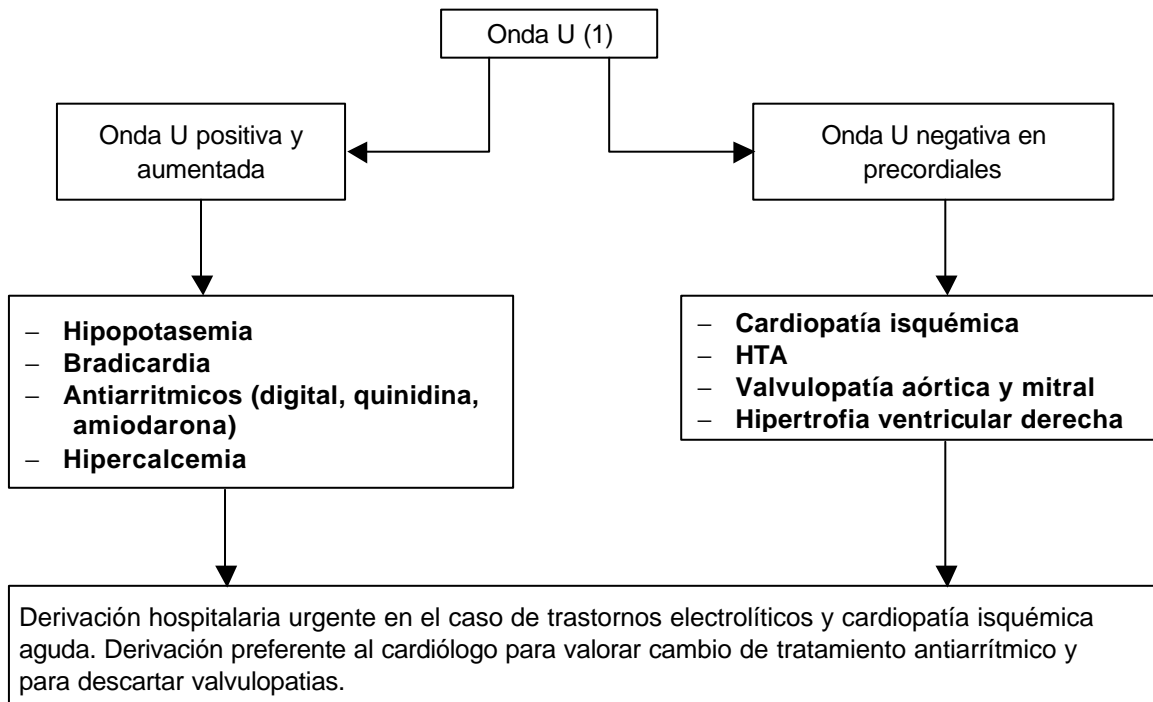
Abreviaturas. MCH: miocardiopatía hipertrófica, WPW: sdr. de Wolf-Parkinson-White, TSV: taquicardia supraventricular TEP: tromboembolismo pulmonar.



Anotaciones breves:

- (1) Aunque la duración media del intervalo QT oscila entre 0.32 y 0.4 segundos, esta duración depende de la frecuencia cardíaca. Por ello hay que corregir el QT en función de dicha frecuencia (QTc) utilizando escalas de medición de ECG.
- (2) Amiodarona, antiarrítmicos clase I, macrólidos, antidepresivos tricíclicos, antihistamínicos (terfenadina, astemizol), antifúngicos (Ketoconazol, itraconazol), fenotiacidas, haloperidol, cisaprida, litio
- (3) Entre las causas de QT largo que se señalan no se incluyen aquellas que por ensanchar el QRS prolongan el intervalo QT (bloqueos de rama etc.).

Abreviaturas. ARA II: antagonistas de los receptores de la angiotensina II, IOF: insecticidas organofosforados, IECAS: Inhibidores de la enzima convertidora de angiotensina, QTc: Intervalo QT corregido.



Anotaciones breves:

- (1) La onda U es una onda de bajo voltaje y origen incierto que no suele objetivarse en el ECG y que cuando lo hace, sigue a la onda T y tiene la misma polaridad que esta.